CECV
CENTRO EUROPEO COLONNA VERTEBRALE ITALIA

5

La scoliosi dell'adulto

Trattamento non chirurgico

Jean Claude de Mauroy, Fabio Gagliano, Piera Lusenti



Cattedrale di Monreale - Palermo Vangelo secondo san Luca - Il miracolo della donna curva

Il trattamento conservativo non è soltanto un'alternativa alla chirurgia: è un'arte clinica che richiede rigore, pazienza e una stretta collaborazione tra il medico, l'ortopedico, il fisioterapista, l'adolescente e la sua famiglia.
Ci auguriamo che i lavori e le esperienze condivise in queste pagine arricchiscano la vostra pratica quotidiana e contribuiscano a restituire ai nostri pazienti adulti speranza e fiducia nel futuro.

Benvenuti

La scoliosi continua a evolvere in età adulta, a causa del rinnovamento osseo che avviene ogni 7 anni e dell'invecchiamento delle strutture. Tuttavia, non tutte le scoliosi progrediscono e conosciamo sempre meglio il circolo vizioso della scoliosi dell'adulto e i fattori di rischio propri dell'età adulta. Come nell'adolescenza, l'epigenetica, ovvero la nutrizione, il sonno e l'attività fisica, è essenziale per la stabilità in età adulta. La fisioterapia, purtroppo poco insegnata nelle scuole, è completamente diversa da quella praticata in adolescenza: uso di squadre a 90°, lavoro in catena cinetica chiusa e in decoaptazione...
Il Corsetto ARTbrace per adulti non è un corsetto antalgico, ma un vero e proprio corsetto correttivo che ripristina la stabilità dei tessuti molli paravertebrali. Questo volume è stato concepito come una guida pratica e multidisciplinare, saldamente ancorata alla medicina basata sulle prove (Evidence-Based Medicin**e). Completa il manuale di riferimento dell'ARTbrace.**

Prolegomeni

La scoliosi dell'adulto è un'entità clinica e radiologica complessa, la cui prevalenza aumenta considerevolmente con l'invecchiamento della popolazione. Sia che rappresenti la persistenza in età adulta di una scoliosi idiopatica dell'adolescente (ASA), sia che insorga de novo in seguito a processi degenerativi (scoliosi degenerativa o de novo), questa patologia tridimensionale della colonna vertebrale altera l'equilibrio strutturale del paziente.

Mentre il trattamento chirurgico è spesso riservato alle deformità maggiori associate a compromissione neurologica o a uno squilibrio sagittale invalidante, il trattamento non chirurgico (o conservativo) costituisce il cardine della gestione della maggior parte dei pazienti adulti. È importante rispettare la progressione terapeutica. Il trattamento chirurgico dovrebbe essere riservato ai casi in cui un trattamento conservativo adeguatamente condotto si sia rivelato inefficace.

Queste premesse pongono le basi concettuali, metodologiche e cliniche volte a guidare questa monografia.

1. Inquadramento nosologico e biomeccanico della scoliosi nell'adulto

A differenza della scoliosi pediatrica, in cui l'obiettivo principale è controllare una curva in fase di crescita, la scoliosi dell'adulto si manifesta in un contesto di colonna vertebrale matura, artrosica e potenzialmente instabile.
Il clinico deve distinguere due fenotipi principali:
La scoliosi idiopatica di lunga data in età adulta: curve strutturali di lunga data, spesso toraciche o toracolombari, che si irrigidiscono o perdono il proprio equilibrio in fase tardiva per effetto della degenerazione discale secondaria.

La scoliosi degenerativa de novo: insorge dopo i 50 anni ed è localizzata principalmente a livello lombare. È dovuta all'usura asimmetrica dei dischi intervertebrali e delle faccette articolari, che determina ***dislocazioni rotatorie e listesi.***

Nell'adulto, la principale questione biomeccanica non riguarda tanto l'angolo di Cobb sul piano frontale, quanto la perdita dell'equilibrio sagittale, che provoca un atteggiamento di cifosi globale e la proiezione anteriore del tronco, ed è fortemente correlata al dolore e al peggioramento della qualità della vita. La perdita dell'equilibrio sul piano frontale è problematica quando si verifica verso il lato della convessità lombare.

2. Obiettivi terapeutici del trattamento conservativo

Il trattamento non chirurgico non ha come obiettivo la correzione anatomica definitiva della curva. Gli obiettivi devono essere ridefiniti con il paziente in modo realistico:

Il sollievo dal dolore: gestione della lombalgia meccanica e del dolore radicolare (sciatalgia, cruralgia) causati dal conflitto disco-osteofitario o dalla stenosi del canale vertebrale. Secondo i principi del metodo lionese, il corsetto non è un trattamento per il dolore.

Il ripristino o il mantenimento dell'equilibrio: ottimizzazione dell'allineamento sui piani frontale e sagittale in modo economico, riducendo il dispendio energetico necessario per mantenere la stazione eretta.

Il miglioramento funzionale: preservazione dell'autonomia, mantenimento o aumento della distanza percorribile a piedi e prevenzione del decondizionamento allo sforzo. Nella sc**oliosi, la SARCOPENIA**, cioè la perdita definitiva di fibre muscolari, è l'elemento centrale. *Non è possibile ottenere un miglioramento funzionale senza un apparato muscolare efficiente.*

3. I pilastri dell'arsenale terapeutico non chirurgico

L'approccio conservativo è fondamentalmente multidisciplinare e deve seguire una progressione logica:

Approccio terapeutico	Principali modalità	Obiettivi specifici
Riabilitazione funzionale	Fisioterapia specifica: potenziamento del quadricipite (retto femorale), stretching delle catene muscolari e lavoro posturale.	Contrastare la flessione del tronco, stabilizzare la colonna vertebrale e preservare la mobilità delle anche.
Trattamento ortopedico	Busto correttivo ARTbrace per adulti	Il corsetto non ha un effetto analgesico, ma elimina il dolore di origine meccanica
Trattamento medico reumatologico	Analgesici a dosaggio progressivo (livelli da I a III), farmaci antinfiammatori non steroidei (FANS) per cicli brevi.	Gestione delle riacutizzazioni congestizie dell'artrosi e del dolore quotidiano.
Procedure ecoguidate / radioguidate	Infiltrazioni di corticosteroidi (epidurali, foraminali o delle articolazioni posteriori).	Trattamento mirato del dolore radicolare resistente o delle faccette articolari infiammate.
Ottimizzazione sistemica	Controllo del peso, mantenimento di un'attività fisica regolare e adeguata, screening e trattamento dell'osteoporosi.	Riduzione delle sollecitazioni meccaniche sullo scheletro e prevenzione del collasso vertebrale.

4. Limiti e criteri per il passaggio alla chirurgia

La monografia dovrà concentrarsi sulla definizione dei limiti di efficacia del trattamento non chirurgico. Il passaggio a una strategia chirurgica (dalla semplice decompressione a lunghi montaggi di artrodesi) deve essere preso in considerazione in caso di:

Fallimento accertato e documentato di un trattamento conservativo ben condotto per 6 mesi mesi oppure impossibilità di utilizzare il Corsetto ARTbrace (test di riducibilità e test di estensione)

Deficit neurologico progressivo o acuto (sindrome della cauda equina, paresi motoria associata a stenosi grave del canale vertebrale).

Squilibrio sagittale o frontale importante e irriducibile, che comporta una grave limitazione funzionale e la perdita completa della capacità di camminare.

Conclusione dell'introduzione

Il trattamento non chirurgico della scoliosi dell'adulto non deve essere considerato una semplice attesa passiva o un'opzione «di ripiego» rispetto alla chirurgia. Si tratta di una strategia terapeutica attiva, dinamica e personalizzata.
Agendo sui sostegni muscolari, sull'infiammazione tissutale e sull'ergonomia della vita quotidiana, il trattamento conservativo consente alla maggior parte dei pazienti di convivere in modo soddisfacente con la propria deformità vertebrale.

Indice

Prolegomeni 4

Introduzione

Definizione ed epidemiologia 10

Problematiche specifiche dell'adulto 12

Ruolo e limiti rispetto alla chirurgia 18

Obiettivi della monografia 20

La Valutazione clinica

Anamnesi 24

Esame obiettivo 26

Le scale funzionali sono davvero utili? 28

Ib Bilancio radiologico moderno

Radiografia EOS 34

Parametri pelvi-rachidei 36

RM e Scanner 38

IIa Fisioterapia e riabilitazione funzionale

Principi del metodo lionese 42

I 12 esercizi di base 46

Lo sport 58

L'ergonomia 60

IIb Corsetti per adulti

Obiettivi e principi del busto ARTbrace 64

Caratteristiche del Corsetto ARTbrace per adulti 66

Prescrizione del busto ARTbrace per adulti 70

IIc Trattamento farmacologico e interventistico

Farmaci analgesici e infiltrazioni 74

L'osteoporosi associata 76

IIIa Strategia terapeutica e alberi decisionali

Scoliosi dolorosa senza squilibrio 80

Scoliosi con squilibrio 82

Scoliosi con stenosi del canale vertebrale 84

IIIb Educazione terapeutica del paziente

Il contesto psicologico della scoliosi dell'adulto 88

Gesti e posture della vita quotidiana 90

Autogestione delle riacutizzazioni dolorose 92

IV Valutazione dei risultati e follow-up a lungo termine

Criteri di successo del trattamento 96

Frequenza del monitoraggio clinico e radiologico 100

Quando prendere in considerazione l'intervento chirurgico? 102

Conclusioni generali

Pilastro imprescindibile del trattamento ortopedico 108

Prospettive future 110

Introduzione

Il trattamento conservativo della scoliosi durante la crescita rallenta la storia naturale della scoliosi in età adulta. Questi pazienti continuano a essere seguiti in età adulta presso centri specializzati, in genere dallo stesso medico. Tuttavia, a 60 anni, 2/3 dei casi di scoliosi sono insorti in età adulta. Si tratta essenzialmente di curve lombari di origine discale, associate a fenomeni degenerativi lungo la colonna vertebrale. La correlazione tra le immagini radiologiche e la sintomatologia clinica è scarsa. Un precedente intervento chirurgico può persino favorire fenomeni degenerativi al di sotto dell'artrodesi. L'instabilità insorge in media dopo i 45 anni nelle scoliosi ASA e dopo i 55 anni nelle scoliosi DDS.

Consigliamo un controllo clinico e radiologico sistematico ogni 5 anni, che ci consente
1. di calcolare l'evolutività della scoliosi in età adulta.
2. di monitorare la progressione dei segni di instabilità
3. di prescrivere, se necessario, una fisioterapia specifica basata sui 12 esercizi fondamentali del metodo lionese per le scoliosi dell'adulto.
4. verificare l'idoneità al busto correttivo ART-brace per adulti, che verrà applicato durante l'inverno.

Definizione ed epidemiologia

SCOLIOSI DELL'ADULTO

«L'esperienza dimostra che la scoliosi nell'adulto può evolvere e aggravarsi progressivamente. Ciò si traduce in un aumento dell'angolazione e della rotazione, che può provocare una dislocazione rotatoria. Può quindi comparire il rischio di una tendenza alla cifosi.»
Charles PICAULT

L'incidenza della scoliosi aumenta con l'età e interessa almeno il 10% della popolazione di età superiore ai 65 anni. Le donne sono colpite più degli uomini: sono loro a presentare le instabilità e gli squilibri più dolorosi. La loro massa ossea è inferiore a quella degli uomini, con una soglia di frattura vertebrale a 65 anni. Anche la gravidanza e la menopausa sono fattori aggravanti.
Una scoliosi con stabilità angolare può essere molto dolorosa e una scoliosi dolorosa può essere molto stabile dal punto di vista ortopedico. Il dolore è raramente l'unico motivo per indicare un intervento chirurgico. È l'evoluzione ortopedica a giustificare l'intervento chirurgico.

PROFILI CLINICI

ASA:

Scoliosi adolescenziale nell'adulto
Per una scoliosi superiore a 20° non trattata con corsetto durante l'adolescenza, l'evoluzione in età adulta varia in media da 0,5 a 1°/anno. Si osserva un'accentuazione in menopausa.
In caso di trattamento con corsetto durante l'adolescenza, la stabilità è maggiore per 20 anni (periodo della gravidanza).
Stabilità durante la gravidanza e accentuazione in menopausa (Fig. 13.43).

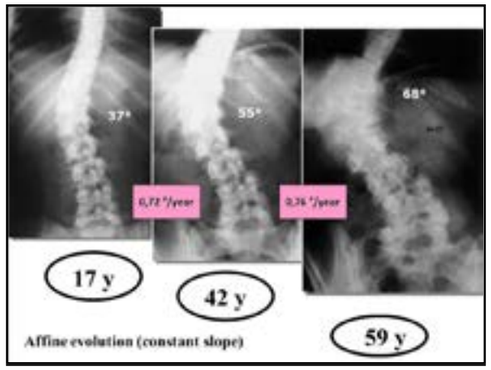

Fig. 13.43 Evoluzione lineare di una scoliosi dell'adulto

DDS:

Scoliosi degenerativa de novo
Le scoliosi de novo insorgono in età adulta e sono generalmente di origine discale. Evolvono più rapidamente rispetto alle ASA e l'instabilità clinica si manifesta con dolore e uno squilibrio nei piani frontale e sagittale, con perdita della lordosi lombare e della cifosi toracica. Oltre alla degenerazione discale, anche le faccette articolari posteriori sono interessate da osteoartrosi, con conseguente rigidità della colonna vertebrale (Fig. 13.44).

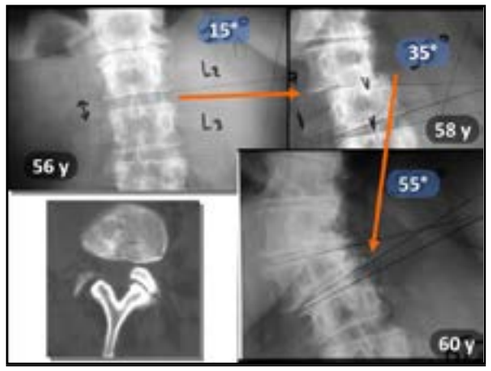

Fig. 13.44 Scoliosi de novo: patologia discale e talvolta collasso osseo.

CAMPTOCORMIA

La diagnosi viene presa in considerazione in un paziente di età superiore a 55 anni, che si rivolge talvolta al medico per dolori lombari, talvolta soltanto per una sensazione di squilibrio del tronco. Il disturbo posturale è caratterizzato da una flessione del tronco in avanti che compare durante la deambulazione e peggiora nel corso della giornata (Fig. 13.45).



Fig. 18.45 Camptocormia

I difetti sono completamente riducibili in decubito e questa riducibilità costituisce un test per i corsetti con ARTbrace 'Fig. 13.46.



Fig. 13.46 Riduzione completa in decubito

È il sistema muscolare reticolospinale ad assicurare la postura bipede. La camptocormia è legata alla degenerazione di questa muscolatura extrapiramidale lungo la colonna vertebrale. L'alterazione più importante predomina a livello delle fibre di tipo I. La muscolatura volontaria (fibre di tipo II), più superficiale, non è in grado di compensare il deficit profondo (Fig. 13.47).

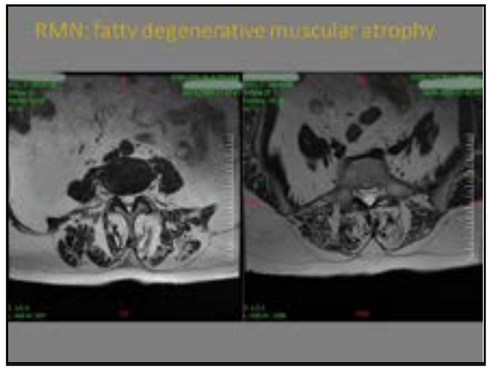

Fig. 13.47 Degenerazione grassa della muscolatura paravertebrale

I PAZIENTI ADULTI SONO DIVERSI

Akbarnia e Ogilvie hanno descritto le principali caratteristiche come segue: rigidità della curva, degenerazione dei dischi, osteoporosi, squilibrio vertebrale sia sul piano coronale sia su quello sagittale, sublussazione rotatoria, stenosi vertebrale e tasso più elevato di complicanze (polmonari, ecc.).

L'aspetto estetico non è trascurabile e neppure un intervento chirurgico praticato durante l'adolescenza risolve tutto. Edgar ha dimostrato che la percezione della propria immagine e la vita sociale sono diverse dopo un intervento chirurgico in adolescenza. L'82% delle persone con scoliosi dell'adulto non operata era sposato, rispetto al 60% delle persone operate per scoliosi durante l'adolescenza.

O'Brien analizza le conseguenze della scoliosi in età adulta. Osserva che, nella scoliosi dell'adulto, un aspetto fisico anomalo e una riduzione dell'autostima possono essere ancora presenti, ma le limitazioni respiratorie, l'incapacità di svolgere le attività quotidiane e altri problemi relativi alla qualità della vita diventano in genere i principali motivi della valutazione clinica, della diagnosi e del trattamento.

Problematiche specifiche dell'adulto

Classificazione anatomo-patologica delle instabilità dolorose

La localizzazione del dolore è essenziale

a) I dolori **toraco-lombari corris**pondono spesso a una lieve instabilità articolare.
b) Il dolore della **convessità** è di origine muscolare.
c) Il dolore della **concavità** è posteriore: sindrome delle faccette articolari.
d) Il dolore **lombosacrale** è di origine legamentosa.
Questi dolori rispondono molto bene alla fisioterapia.

Evoluzione della scoliosi

Quando la scoliosi evolve, si tratta di:
1. evoluzione in età adulta di una scoliosi idiopatica dell'adolescente, oppure
2. scoliosi de novo, generalmente di origine discale, oppure
3. camptocormia di origine muscolare. In tutti i casi, possono essere presenti una discopatia, talvolta associata a lussazione rotatoria, un disturbo posturale con squilibrio, un interessamento muscolare extrapiramidale e un interessamento osseo (osteoporosi). In questi casi di instabilità progressiva, può essere necessario ricorrere a un corsetto o a un intervento chirurgico.

Classificazione delle instabilità dolorose in funzione dell'età

a) Dai **20 ai 30 anni**, il problema principale è il dolore anatomico.
b) Dai **30 ai 50 anni**, il problema principale è la scompensazione discale.
c) **Dopo i 50 anni**, vi sono due problemi principali: la scoliosi degenerativa molto rigida con artrosi e la camptocormia riducibile con atrofia muscolare paravertebrale.

Storia naturale della scoliosi idiopatica dall'adolescenza all'età adulta

I primi studi sull'evoluzione della scoliosi in età adulta erano pessimisti, ma all'epoca le scoliosi idiopatiche, soprattutto quelle rachitiche infantili, erano mescolate alle scoliosi neurologiche da poliomielite, oggi non più esistenti.
Nel 2003, Weinstein ha pubblicato i dati sull'evoluzione spontanea di 117 scoliosi idiopatiche seguite per oltre 50 anni. Le curve toraciche superiori a 50 gradi alla maturità scheletrica sono progredite in media di 29,4 gradi. Le curve toracolombari comprese tra 50 e 75 gradi sono progredite in media di 22,3 gradi. Le curve lombari sono progredite maggiormente, soprattutto quando la vertebra L5 non era ben assestata e quando la rotazione apicale era superiore al 33**%. Non si osservano ripercussioni funzionali respiratorie o dolorose al di sotto di 70°. Attu**almente, questa angolazione potrebbe rappresentare il limite funzionale per l'intervento ch**irurgico secondo Cobb. La gravidanza non modifica l'evoluzione della scoliosi in età adulta, tranne in caso di gravidanza gemellare.**

Fattori di aggravamento della scoliosi in età adulta

Equilibrio sul piano frontale e sagittale
Il primo elemento è l'equilibrio. Lo si può valutare:
- **Lo squilibrio dell'asse occipitale sul piano frontale,** con traslazione laterale delle masse rispetto alla linea di gravità. Lo spostamento laterale della regione lombopelvica trascina l'intera colonna toracica e cervicale verso il lato dello squilibrio, a causa della rigidità che impedisce la formazione di una controcurva. Il fianco concavo e il torace si incastrano nel bacino; l'anca convessa è in adduzione, quella concava in abduzione. Il carico grava prevalentemente sull'arto inferiore dal lato della convessità, mentre l'altro arto è mantenuto in lieve flessione. È possibile uno squilibrio concavo o convesso (Fig. 13.48).



Fig. 13.48 Squilibrio frontale concavo e convesso

Lo squilibrio concavo può essere corretto trattando la scoliosi, ma il trattamento della scoliosi può accentuare lo squilibrio convesso (Fig. 13.49).

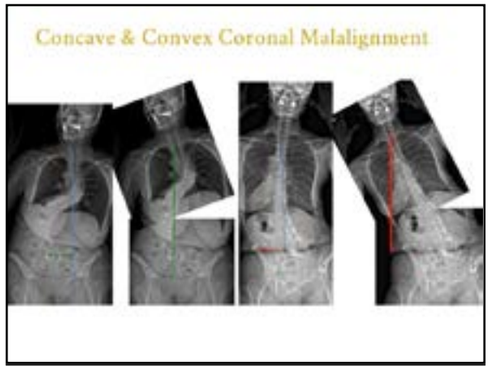

Fig. 13.49 La correzione dei difetti sarà diversa

- **Squilibrio sul piano sagittale rispetto alla linea Trago-Acromion-Trocantere-Malleolo. Lo squi**librio si manifesta sempre con il tronco proiettato in avanti. La cifoscoliosi lombare comporta una riorganizzazione dell'equilibrio a partire dalla retroversione pelvica. Le anche sono in estensione nel bacino retroverso; i femori sono orientati verso il basso e in avanti; ginocchia e caviglie compensano rispettivamente con un atteggiamento in flessione e in equinismo; il rachide toracico e cervicale cerca di raddrizzarsi in estensione per quanto consentito dai muscoli. A livello della concavità, il torace si telescopizza nel bacino, spingendo i visceri verso il basso. Il paziente respira male, i disturbi digestivi sono frequenti e l'iperpressione addominale favorisce i disturbi sfinterici (Fig. 13.50).



Fig. 13.50 Squilibrio sagittale

- Sul piano orizzontale, la lussazione rotatoria con traslazione laterale superiore a 6 mm è anch'essa segno di instabilità del disco intervertebrale, che non controlla più la stabilità anteriore (Fig. 13.51).

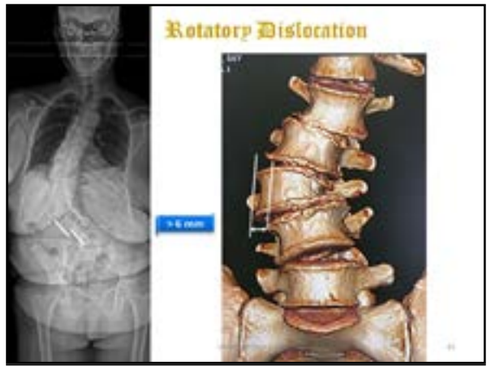

Fig. 13.51 Dislocazione rotatoria

Si osserva una rotazione del cingolo scapolare tale per cui il paziente guarda verso la propria concavità. Il bacino è trascinato dalla scoliosi lombare. Il lato convesso del bacino arretra e l'anca passa in rotazione interna, mentre il lato concavo avanza e l'anca passa in rotazione esterna.
Sono soprattutto le scoliosi toracolombari e lombari a perdere l'equilibrio. Va notato che queste deformazioni del bacino sono l'opposto di quelle descritte nel capitolo anatomopatologico. Nelle persone anziane, la rigidità impedisce al bacino di comportarsi come una controcurva; al contrario, il bacino è trascinato dalla scoliosi lombare. La stessa osservazione può essere fatta a livello del rachide toracico.
A ogni visita del paziente occorre misurare le frecce e, almeno ogni cinque anni, eseguire una radiografia di controllo per poter definire la prognosi evolutiva, tenendo presente che

l'evoluzione, soprattutto nelle donne, è lineare fino a 55 anni, dopodiché può verificarsi uno scompenso dovuto alla menopausa. La doppia scoliosi maggiore, ben equilibrata e più evolutiva nei bambini, lo è meno negli adulti.
Le scoliosi lombari e toracolombari evolvono sul piano sagittale in cifosi a livello della giunzione toracolombare.

La sarcopenia insorge mediamente a 40 anni.

Questa evoluzione è attualmente favorita dalla consueta posizione seduta e dalla predominanza dei muscoli flessori su quelli estensori. Anche la muscolatura piramidale, con una sarcopenia significativa a partire dai 40 anni, contribuisce a questa evoluzione morfostatica e non riesce a rallentarla. La sarcopenia interessa le fibre extrapiramidali di tipo I, ma anche le fibre piramidali di tipo II, il che giustifica una fisioterapia basata sul metabolismo aerobico associata a esercizi contro resistenza (Fig. 13.52).

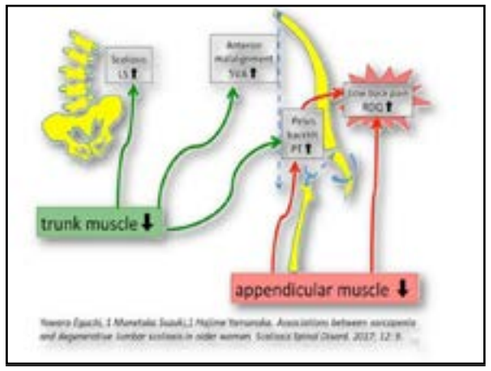

Fig. 13.52 Modificazione dei bracci di leva muscolari

L'evoluzione sfavorevole della scoliosi dell'adulto

Oltre alla progressiva accentuazione sul piano frontale, esiste un meccanismo sfavorevole della morfostatica vertebrale sul piano sagittale, che è importante conoscere per fornire al paziente indicazioni preventive.

Fase 1 : La scoliosi è associata, in metà dei casi, a un **marcato dorso piatto, ch**e può essere accentuato da alcuni corsetti (Chêneau). La prognosi della scoliosi in età adulta dipende più dal piano sagittale che da quello frontale. Talvolta i corsetti favoriscono il dorso piatto perché il cingolo pelvico viene costruito in retroversione pelvica. Allo stesso modo, alcune posture adottate durante la chinesiterapia possono favorire il dorso piatto.
Fase 2 : La versione del bacino e la lordosi lombare sono correlate. Ogni movimento del bacino modifica quindi la curvatura vertebrale. Qui vediamo la perdita di lordosi associata all**a retroversione pelvica.** Per questo è necessario prestare attenzione agli esercizi di autoallungamento assiale attivo (Fig. 13.53).

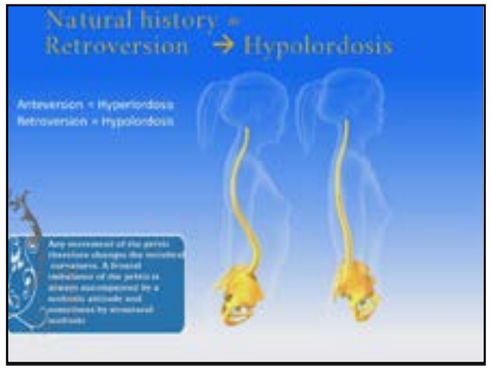

Fig. 13.53 Retroversione pelvica e perdita della lordosi

La maggior parte degli esercizi di fitness promuove il rafforzamento dei muscoli glutei e addominali, che nell'Homo sapiens sono stati uno dei meccanismi fondamentali della bipedia. Purtroppo, il loro rafforzamento favorisce la retroversione (Fig. 13.54).



Fig. 13.54 I muscoli addominali e glutei favoriscono la retroversione

Per questo, nelle scoliosi dell'adulto con ipolordosi lombare è preferibile ***rafforzare il muscolo ileopsoas e il retto femorale (Fig. 13.55).***



Fig. 13.55 Il rafforzamento del quadricipite anteriore destro favorisce l'antiversione

Fase 3 : La retroversione pelvica aumenta il carico sulla parte anteriore del disco intervertebrale e favorisce **la degenerazione discale**. Il disco perde altezza (Fig. 13.56).



Fig. 13.56 A sinistra, l'altezza del disco intervertebrale lombare è superiore a 1 cm. A destra, i segni di degenerazione sono chiaramente visibili: il disco è più basso e presenta una protrusione duro-meningea all'interno del canale, che può causare stenosi del canale nel 20% dei casi.

Fase 4 : La riduzione dell'altezza del disco intervertebrale accentua la perdita della lordosi lombare e favorisce una cifosi toracica compensatoria.

Fase 5 : **L'osteoporosi** aumenta anche la **cifosi toracica alta. L'osteop**orosi è fisiologica e causa la cuneizzazione delle vertebre toraciche superiori, probabilmente favorita dalla posizione seduta e dall'incurvamento anteriore delle spalle (Fig. 13.57).

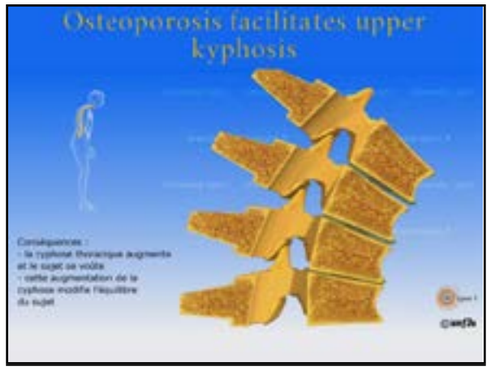

Fig. 13.57 Cifosi toracica alta dovuta all'osteoporosi

Fase 6 Per riequilibrare l'intera colonna vertebrale, il paziente **flette le anche. Quando la col**onna diventa completamente cifotica, la linea di gravità si proietta anteriormente al poligono d'appoggio e il paziente è quindi costretto a flettere le ginocchia o, come abbiamo visto, ad appoggiarsi sulle cosce per ritrovare l'equilibrio (Fig. 13.58).

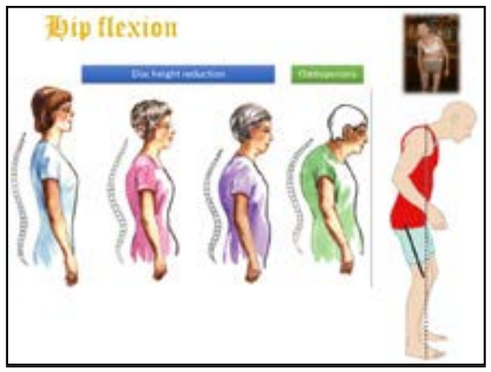

Fig. 13.58 La flessione dell'anca compensa la proiezione in avanti del tronco.

La conoscenza di questa progressione viziosa in età adulta può prevenirne l'insorgenza mediante la chinesiterapia ed eventualmente con un corsetto in caso di grave instabilità (Fig. 13.59).

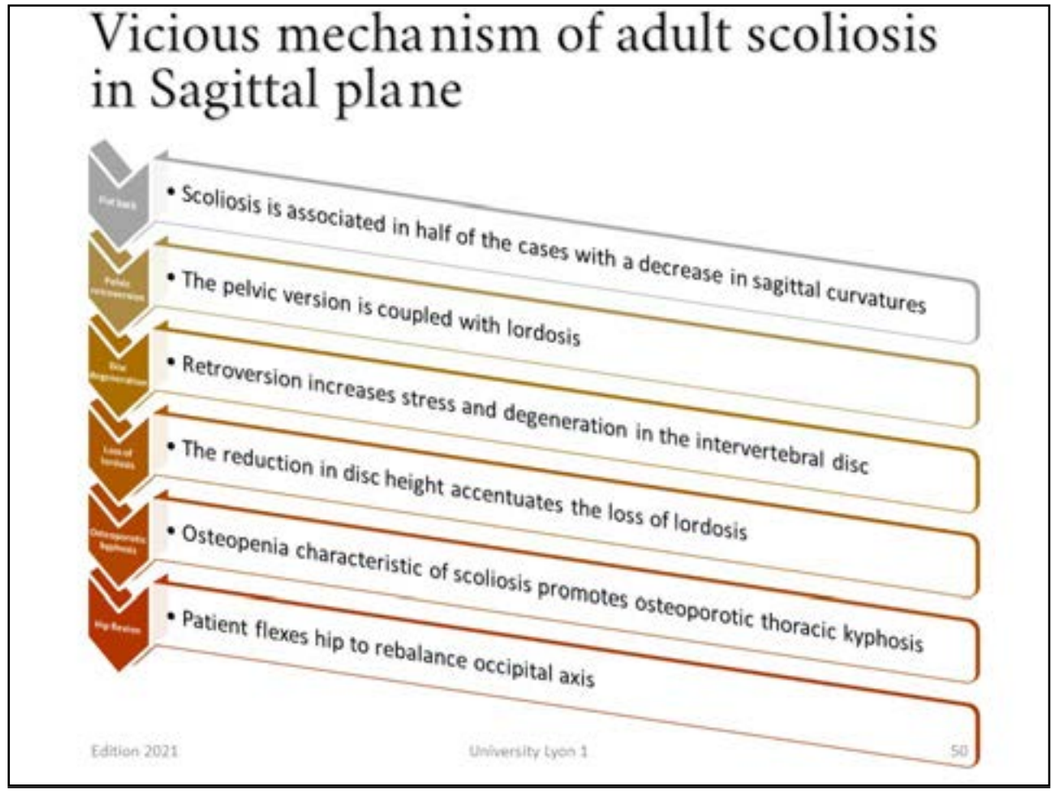

Fig. 13.59 Fasi del meccanismo vizioso dell'adulazione nel piano sagittale

SCOLIOSI E GRAVIDANZA

Cosa cambia durante la gravidanza

Il corpo della donna in gravidanza deve far fronte alla concomitanza di tre fattori che sollecitano intensamente la colonna vertebrale:

La relaxina: questo ormone, secreto durante la gravidanza, rilassa i legamenti per preparare il bacino al parto. Per contro, riduce leggermente la stabilità della colonna vertebrale, costringendo i muscoli dorsali a lavorare di più.

Lo spostamento del centro di gravità: il volume dell'utero sposta il peso in avanti, accentuando naturalmente la lordosi lombare.

Il mal di schiena (lombalgia) : se colpisce metà delle donne in gravidanza nella popolazione generale, raramente è più intenso in presenza di una scoliosi preesistente.
Alcuni dolori tendono persino a diminuire a causa dell'influenza ormonale.

La gravidanza non modifica la progressione lineare della scoliosi in età adulta, almeno nei casi di scoliosi trattata durante l'adolescenza.

Parto ed epidurale

Il parto vaginale rimane la norma. La scoliosi non aumenta statisticamente il tasso di cesarei, ***tranne in casi particolari in cui le fusioni chirurgiche molto bas***se (a livello lombare distale) limitano la mobilità intrinseca del bacino. Per quanto riguarda l'anestesia epidurale, spesso è ancora possibile, ma può risultare tecnicamente più complessa. La rotazione delle vertebre o ***la presenza di materiale chirurgico (barre, viti) riducono lo spazio di***sponibile per l'inserimento dell'ago da parte dell'anestesista.

Buone pratiche da adottare

Fase	Azioni consigliate
Dal 1° trimestre	. Informare l'ostetrico o l'ostetrica dei propri precedenti clinici. . Preparare radiografie o referti operatori recenti da mostrare all'anestesista durante la visita obbligatoria.
Durante la gravidanza	. Praticare un'attività fisica dolce e adeguata (nuoto, Pilates, camminata) per mantenere un buon tono muscolare. · Dormire sul fianco con un cuscino tra le ginocchia per preservare l'allineamento del bacino. · Indossare scarpe stabili con tacchi bassi.
Nel post-partum	; Prestare particolare attenzione all'ergonomia: sollevare il bambino durante l'allattamento anziché chinarsi e alternare il lato su cui lo si porta. · Programmare un controllo radiologico a distanza dal parto se lo specialista lo raccomanda, soprattutto in caso di gravidanze multiple.

L'iperlordosi a fine gravidanza può modificare l'assetto sagittale; per questo raccomandiamo di mantenere quotidianamente il tono dei muscoli addominali e del pavimento pelvico. È importante evitare un eccessivo aumento di peso.

Dopo il parto, la fisioterapia sarà intensificata. Si insisterà sulla tutela della colonna vertebrale, verificando il modo in cui si porta il bambino. In caso di allattamento, l'alimentazione dovrà essere ricca di minerali e proteine.

Ruolo e limiti rispetto alla chirurgia

Complicanze del trattamento chirurgico rispetto al trattamento non chirurgico

Le complicanze sono state analizzate da numerosi autori. Secondo Baron, l'incidenza delle complicanze mediche varia dal 40% all'86%.
Le complicanze locali comprendono infezioni, pseudoartrosi o fallimento della strumentazione, complicanze neurologiche e degenerazione o instabilità del livello adiacente.
Le complicanze mediche più comuni comprendono polmonite, atelettasia, ileo, delirio ed eventi cerebrovascolari. Smith ha studiato l'incidenza delle complicanze in funzione dell'età.

Le conclusioni sono le seguenti:
Il gruppo più anziano (65-85 anni) presenta quasi 4 volte più complicanze minori e quasi 5 volte più complicanze maggiori rispetto al gruppo più giovane (25-44 anni).

Poiché i trattamenti chirurgici invasivi richiedono una comprensione approfondita dei rischi e dei benefici, Ogilvie suggerisce che la decisione di procedere con un intervento chirurgico, sebbene giustificata in molti casi, debba basarsi su una valutazione approfondita dei benefici attesi e del rischio di complicanze gravi. Queste potenziali complicanze possono comportare interventi chirurgici multipli, con esiti meno soddisfacenti rispetto alla condizione iniziale. Gli esiti del trattamento ortopedico conservativo sono più difficili da valutare.
Kluba confronta il trattamento chirurgico e quello conservativo della scoliosi lombare degenerativa. Riscontra una prevalenza significativamente maggiore di stenosi spinale e spondilolistesi degenerativa nel gruppo dei pazienti operati. Tuttavia, dopo 4 anni non è stata riscontrata alcuna differenza significativa tra i due gruppi in termini di lombalgia.

Everett ha condotto una **revisione sistematica dei trattamenti non chirurgici**. Le prove sull'efficacia delle opzioni conservative sono inconclusive e di livello III/IV; vi sono prove di livello IV sul ruolo della fisioterapia, delle cure chiropratiche e dei corsetti, e prove di livello III a favore delle infiltrazioni nel trattamento conservativo della deformità dell'adulto. L'utilizzo di corsetti rigidi nella scoliosi dell'adulto richiede una tecnologia specifica, attualmente disponibile solo in alcuni centri altamente specializzati. Ciò è dovuto alla necessità di effettuare la correzione direttamente sul paziente al momento della modellazione.

Chuah osserva che i corsetti convenzionali possono talvolta alleviare i sintomi, ma non hanno alcun effetto sulla progressione della curva.
Il dolore non è sinonimo di progressione della deformità. Alcuni pazienti con scoliosi stabile riferiscono dolore, mentre altri presentano una progressione senza dolore. Quando il paziente non attribuisce più i sintomi alla deformità, occorre cercare di distinguere tra dolore «fisico» e sofferenza «emotiva».

Un cambiamento fondamentale di paradigma nella gestione della scoliosi e del dolore vertebrale in età adulta.

L'utilizzo del corsetto rigido ARTbrace rappresenta un'alternativa e uno strumento di valutazione rispetto all'onere della chirurgia.

1. Complicanze chirurgiche considerevoli

Nell'adulto, la chirurgia della colonna vertebrale (in particolare per le scoliosi artrosiche o degenerative) comporta spesso artrodesi estese (fusione vertebrale). I rischi di complicanze sono elevati a causa dell'età, della fragilità ossea (osteoporosi) e delle comorbilità. Tra i rischi figurano infezioni, mancata consolidazione (pseudoartrosi), rottura dei dispositivi di sintesi o squilibrio sagittale residuo.

2. Un intervento chirurgico palliativo e sintomatico

A differenza dell'adolescente, per il quale talvolta la chirurgia mira a bloccare una deformità progressiva destinata a evolvere nel corso della vita, nella scoliosi dell'adulto non si ricerca la perfezione estetica o anatomica. L'intervento è considerato palliativo e sintomatico: il suo obiettivo principale è alleviare un dolore diventato intollerabile, decomprimere i nervi (stenosi del canale vertebrale) e ripristinare un equilibrio posturale minimo per preservare l'autonomia.

3. Il Corsetto ARTbrace: ristabilizzazione piuttosto che analgesia diretta

Il Corsetto ARTbrace per adulti è rigido e non agisce come un semplice antidolorifico o una cintura lombare morbida. La sua azione è anzitutto meccanica:

• **Ristabilizzazione paravertebrale**: agisce irrigidendo il tronco, correggendo le inclinazioni laterali e limitando i micromovimenti instabili dei segmenti vertebrali usurati dall'artrosi.

• **Strumento diagnostico**: stabilizzando meccanicamente la colonna, consente di «fare chiarezza». Se il dolore scompare con il corsetto, l'origine è puramente meccanica (legata all'instabilità della scoliosi). Se il dolore persiste, il medico deve ricercare altre cause (dolori neuropatici, infiammatori, viscerali ecc.).

4. Un protocollo terapeutico breve (6 mesi)

Nell'adolescente in fase di crescita, il corsetto viene spesso indossato per diversi anni per guidare lo sviluppo della colonna. Nell'adulto, il protocollo è limitato a 6 mesi. Questo periodo è calibrato per ridurre l'infiammazione locale, restituire al corpo la memoria posturale e stabilizzare la zona senza rischiare un'amiotrofia (perdita di massa muscolare) irreversibile nel lungo termine. In seguito, il corsetto viene utilizzato al bisogno, come un bastone per camminare.

5. Un test prechirurgico ideale

Se il trattamento conservativo con il Corsetto ARTbrace non dà risultati dopo questi 6 mesi, ma il paziente ha ottenuto un sollievo temporaneo durante i periodi di utilizzo rigoroso, ciò conferma che l'intervento chirurgico (che stabilizzerà definitivamente le strutture) agirà sulla corretta causa meccanica. Si tratta di un eccellente test predittivo del successo o dell'insuccesso di un futuro intervento chirurgico.




Figure 25 – Dislocation rotatoire d'une scoliose de l'adulte

Obiettivi della monografia

SCHEDA DI PRESENTAZIONE: NOVITÀ EDITORIALE E CLINICA

I recenti progressi tecnologici rendono necessario aggiornare le conoscenze dei professionisti sanitari. Questa monografia stabilisce le nuove basi teoriche e pratiche del trattamento ortopedico conservativo della scoliosi dell'adulto.

Basato su oltre 10 anni di dati raccolti nella pratica clinica (Medicina basata sulle prove), questo volume è la guida di riferimento per strutturare, modernizzare e armonizzare le pratiche del team multidisciplinare.

DESTINATARI E COMPETENZE CHIAVE SVILUPPATE

Tecnici ortopedici: rivoluzionare gli standard di fabbricazione

• **Modellazione dinamica**: apprendere a modellare il paziente direttamente in posizione corretta. Allineamento e apertura della concavità

• **Tecnologia per l'adulto**: padroneggiare le specificità del processo di realizzazione dei corsetti per la scoliosi dell'adulto.

• **Innovazione nei materiali**: passaggio dal polietilene (inefficace nella correzione delle curve e, soprattutto, antagonista) al poliammide 6 (3 mm), per un assorbimento ottimale degli urti sul piano frontale.

• **Precisione radiologica**: apportare correzioni accurate sulla base della radiografia con corsetto.

Medici: far evolvere l'approccio clinico

• **Cambio di paradigma: am**pliare le competenze cliniche oltre le patologie reumatologiche degenerative, includendo i fondamenti ortopedici delle deviazioni della colonna nell'adulto.

• **Gesto tecnico:** padroneggiare i test di riducibilità e guidare attivamente la correzione sul paziente durante la modellazione.

Fisioterapisti: integrare un approccio terapeutico specifico

• **Cultura tecnologica:** assimilare i principi biomeccanici e tecnologici della scoliosi dell'adulto.

• **Metodo di riferimento**: applicazione pratica della metodologia lionese.

Il punto di forza dell'opera: la prova fornita dai dati

• Oltre 10 anni di esperienza clinica con l'ARTbrace per adulti.

· Un approccio basato sull**'»evidenza nella pratica clinica»**, che offre risultati statistici concreti all'intera comunità medica.

Caratteristiche dell'opera

· **Formato**: monografia professionale (guida pratica e teorica) realizzata nell'ambito di un Master in Italia.

• **Approccio**: multidisciplinare (medico - tecnico ortopedico - fisioterapista)

• **Focus tecnologico :** materiali innovativi (poliammide 6) e metodologia lionese.


MÉTHODE
NOUVELLE
POUR
LE TRAITEMENT DES DÉVIATIONS
DE LA COLONNE VERTÉBRALE
PAR LE DOCTEUR C. G. PRAVAZ,
A PARIS,
CHEZ CASON ET COMPAGNIE, LIBRAIRES,

1827
Méthode Nouvelle pour le traitement des déviations vertébrales

2016
cas n° 476 - 83 ans
Premier corset ARTbrace Adulte

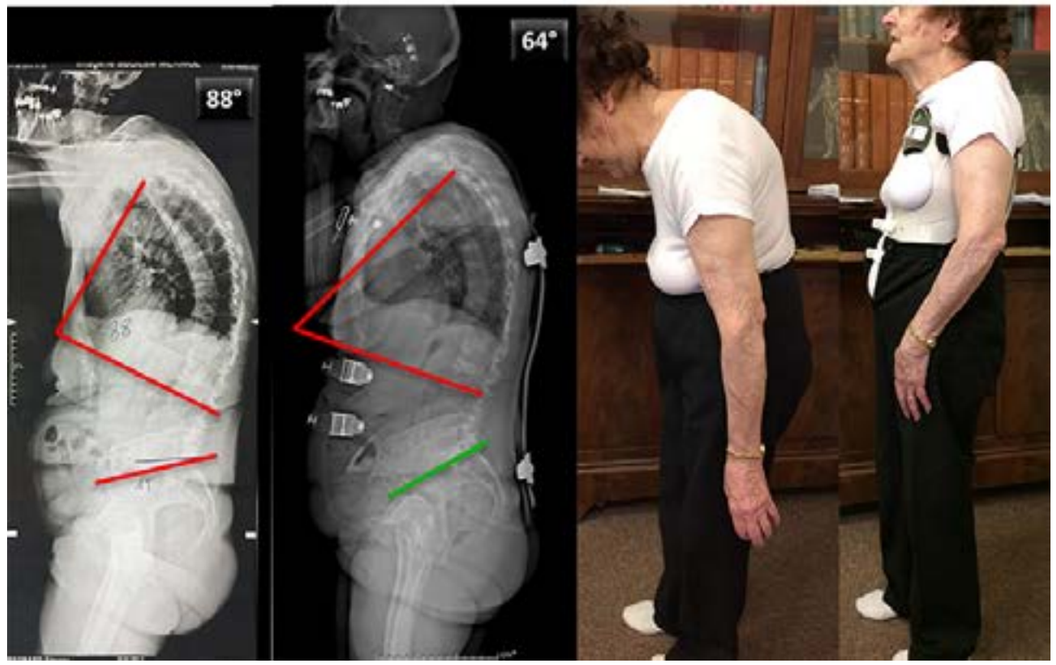

La Valutazione clinica

La valutazione clinica delle scoliosi dell'adulto: paradigmi ed elementi specifici

La scoliosi dell'adulto non deve essere considerata come la semplice persistenza, in età adulta, di una deformità infantile. Oggi rientra nella più ampia entità nosologica delle deformità spinali dell'adulto (Adult Spinal Deformities, ASD), la cui prevalenza è in forte aumento a causa dell'invecchiamento della popolazione.

Mentre la valutazione clinica del bambino e dell'adolescente si concentra sul rischio di progressione legato alla crescita ossea e sulla ricerca di una gibbosità, la valutazione clinica dell'adulto si orienta verso un'analisi funzionale, del dolore e della meccanica globale. La questione principale non riguarda più soltanto il piano frontale, ma soprattutto la perdita dell'equilibrio sagittale e l'impatto diretto della deformità sulla qualità della vita del paziente.

1. Il dualismo eziologico: scoliosi idiopatica di lunga data vs scoliosi degenerativa de novo
Il clinico si trova di fronte a due profili di pazienti radicalmente distinti:
La scoliosi idiopatica di lunga data (presente fin dall'adolescenza) e la scoliosi degenera**tiva o de novo 2. Il primato del dolore e delle ripercussioni funzionali**
A differenza della scoliosi dell'adolescente, classicamente indolore, nell'adulto il dolore è il principale motivo di consultazione.
3. L'ossessione per l'equilibrio globale (il piano sagittale)
4. Il quadro generale e le comorbilità dell'adulto
Il rachide dell'adulto non può essere considerato isolatamente dal suo contesto biologico. È necessario valutare le comorbilità e la sarcopenia.

Anamnesi

L'anamnesi di un paziente adulto affetto da scoliosi, nel contesto di un trattamento ortopedico conservativo (corsetto, fisioterapia, riabilitazione), è una fase clinica essenziale.

A differenza di quanto avviene nei bambini, l'anamnesi dell'adulto non si concentra esclusivamente sulla crescita ossea, ma verte principalmente sul dolore, sulla perdita di autonomia funzionale e sulla tollerabilità dei dispositivi ortesici.

Di seguito è riportata la struttura metodica di questa anamnesi:

1. STORIA DELLA MALATTIA E ANAMNESI PATOLOGICA

Origine della scoliosi : si tratta di una scoliosi idiopatica insorta nell'infanzia o nell'adolescenza, progredita con l'età, oppure di una scoliosi degenerativa «de novo» (che compare dopo i 50 anni a causa dell'usura dei dischi e dell'artrosi)?

Progressione recente: il paziente ha notato una recente perdita di statura (indicativa di un cedimento della colonna vertebrale), un cambiamento della propria silhouette o una maggiore prominenza della gibbosità?
Si è verificata una progressione radiologica superiore a 5° nell'arco di 5 anni?

Motivo della visita: che cosa ha indotto il paziente a consultare il medico? Sebbene il dolore sia il motivo più frequente, spesso è espressione di un'instabilità meccanica.

Trattamenti precedenti: quali trattamenti sono già stati effettuati (corsetti durante l'infanzia, infiltrazioni, fisioterapia recente, cicli di cure termali)?

2. VALUTAZIONE ACCURATA DEL DOLORE (MOTIVO PRINCIPALE DELLA VISITA)

Nell'adulto, il dolore è espressione dello scompenso della scoliosi. È necessario precisarne:
La sede: lombalgia (la più frequente, spesso di tipo meccanico), dorsalgia o cervicalgia.

Il tipo e l'andamento: dolore meccanico (che peggiora dopo essere stati a lungo in piedi o durante la deambulazione e migliora con il riposo) oppure infiammatorio. Occorre precisare la posizione che provoca dolore (talvolta anche i cambiamenti di posizione) e il momento della giornata o della notte in cui compare.

Gli eventuali segni neurologici associati : presenza di sciatalgia o cruralgia (indicative di conflitto radicolare dovuto a compressione o artrosi).

La distanza percorribile a piedi (claudicazione neurogena): il paziente deve fermarsi o piegarsi in avanti dopo aver percorso una certa distanza per alleviare i sintomi alle gambe?

3. RIPERCUSSIONI FUNZIONALI E QUALITÀ DELLA VITA

Difficoltà nelle attività quotidiane: difficoltà nelle pulizie domestiche, nel fare la spesa, nel vestirsi o nell'allacciarsi le scarpe.

Impatto lavorativo e sociale: assenze dal lavoro, necessità di adattare la postazione lavorativa, riduzione delle attività ricreative o sportive.

Impatto psicologico ed estetico: percezione negativa della propria immagine corporea, ansia legata al peggioramento della deformità.

4. VALUTAZIONE SPECIFICA IN RELAZIONE AL TRATTAMENTO ORTOPEDICO CONSERVATIVO

Se il paziente è già in trattamento o se si sta valutando l'indicazione a un corsetto ortopedico, l'anamnesi deve indagare:

L**a compliance effettiva**: per quante ore al giorno il corsetto viene realmente indossato (di giorno, di notte o in modo continuativo)?

La tolleranza cutanea e fisica: presenza di punti di appoggio dolorosi, arrossamenti cutanei persistenti, lesioni o difficoltà respiratorie (in particolare con i corsetti che limitano la respirazione toracica alta).

L'autonomia nell'uso del corsetto: il paziente riesce a indossare e togliere il corsetto da solo? Riesce a stare seduto e a guidare comodamente?

La frequenza della fisioterapia: cadenza delle sedute ed esecuzione a domicilio di esercizi di autoallungamento e di rinforzo muscolare. Il metodo lionese è particolarmente adatto agli esercizi da svolgere a casa.

L'attività fisica: elemento chiave per contrastare la sarcopenia. Dovrebbe includere fasi di esercizio contro resistenza per le fibre di tipo 2.

Il sonno : può essere disturbato dal dolore, ma soprattutto dallo stress.



Esame obiettivo

Il paziente deve essere esaminato in biancheria intima, in posizione eretta, da dietro, di profilo e di fronte.

1. ESAME STATICO (IN POSIZIONE ERETTA)

Allineamento ed equilibrio generale (filo a piombo):

Vista posteriore (equilibrio frontale): si lascia pendere un filo a piombo dal processo spinoso della 7ª vertebra cervicale (C7). In condizioni normali, il filo dovrebbe passare per la piega interglutea. Lo scostamento misura lo squilibrio frontale. Si verifica l'asimmetria dell'altezza delle spalle e delle pieghe della vita.

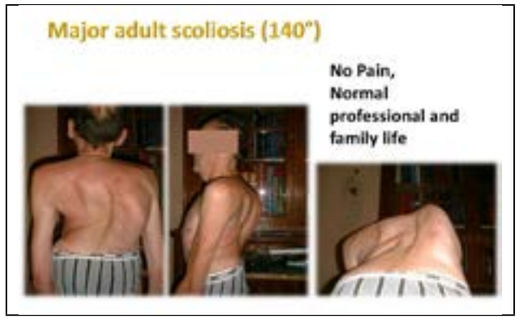

Vista laterale (equilibrio sagittale): si lascia pendere il filo a piombo dal trago dell'orecchio. In un rachide in equilibrio, il filo a piombo passa per il trago e l'acromion, attraversa il trocantere e punta verso i malleoli.
Questo è il punto critico nell'adulto. Si valuta la «flessione» anteriore del tronco (equilibrio sagittale o squilibrio anteriore), spesso compensata dalla flessione delle anche e delle ginocchia (flessum) e dalla retroversione del bacino, per mantenere lo sguardo orizzontale.

Esame del bacino: si ricerca un'obliquità pelvica o una dismetria degli arti inferiori, da correggere con spessori per escludere una falsa scoliosi (atteggiamento scoliotico).

2. ESAME DINAMICO

Test di flessione di Adams (antiflessione): il paziente si inclina in avanti, con le gambe distese e le mani giunte. È l'esame patognomonico che evidenzia il gibbo (prominenza delle coste o della massa muscolare lombare dovuta alla rotazione tridimensionale delle vertebre). Si misura con uno scoliometro.

Flessibilità e riducibilità della curva: si utilizza la posizione di riduzione. La mano sul lato concavo della curva viene appoggiata sulla testa e, agendo direttamente sul gomito, si valutano la riducibilità e l'allineamento. Questo test di riducibilità è indispensabile quando si prende in considerazione un ARTbrace per adulti.

3. TEST DI RIDUCIBILITÀ SAGITTALE

Si chiede al paziente di sdraiarsi sul lettino da visita. Se l'occipite tocca il piano orizzontale del lettino senza cuscino, è possibile realizzare il corsetto.

La correzione sul piano sagittale è essenziale per la tollerabilità dell'ARTbrace per adulti.



4. ESAME NEUROLOGICO

Sistematico e rigoroso, ricerca segni di compressione nervosa:

Valutazione della forza muscolare degli arti inferiori (ricerca di deficit motori: cammino sui talloni e sulle punte).

Esame della sensibilità (dermatomeri) e ricerca dei riflessi osteotendinei (rotulei e achil-

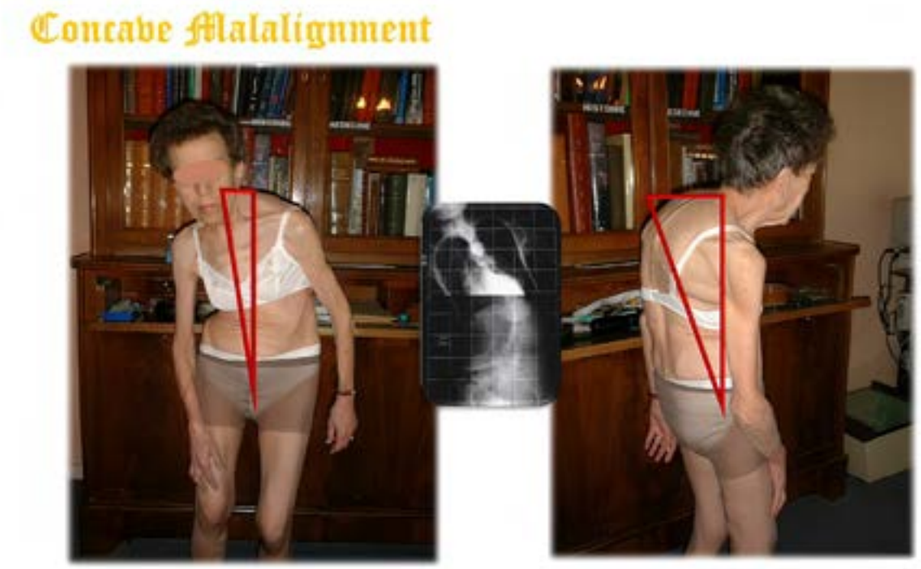

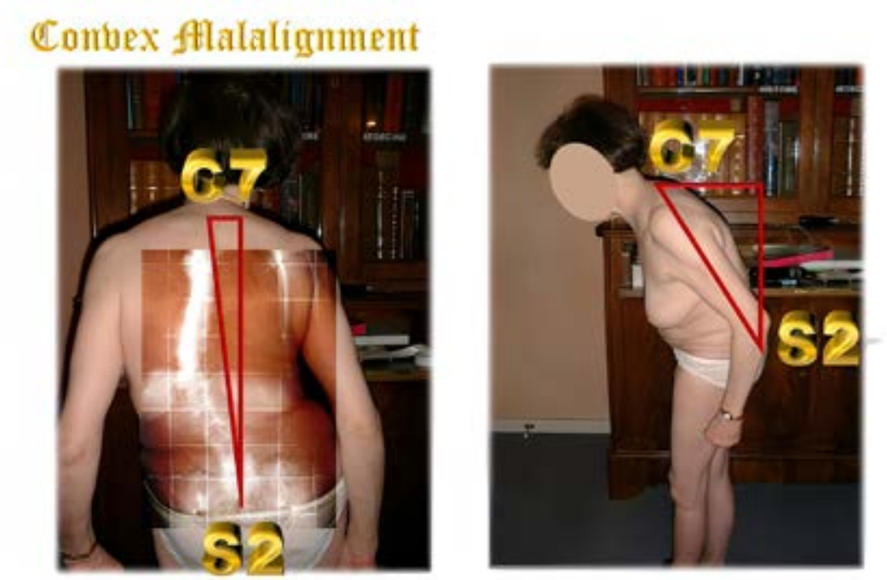

Le scale funzionali sono davvero utili?

L'utilizzo di scale funzionali e di questionari sulla qualità della vita (Patient-Reported Outcome Measures o PROMs) è prassi consolidata.

A differenza dell'adolescente, per il quale l'obiettivo è soprattutto arrestare la progressione della curva anatomica, nell'adulto il trattamento mira principalmente ad alleviare il dolore, ripristinare l'equilibrio sagittale/coronale, mantenere la capacità funzionale e, con ARTbrace, ristabilizzare le strutture paravertebrali.

Di seguito è riportata la struttura delle scale funzionali comunemente utilizzate

1. SCALA SPECIFICA PER LE DEFORMITÀ VERTEBRALI

Il questionario SRS-22r (Scoliosis Research Society):
Descrizione: è lo strumento di riferimento a livello mondiale, convalidato e ottimizzato specificamente per la scoliosi.
Ambiti valutati: esplora 5 dimensioni fondamentali: funzione/attività, dolore, immagine di sé, salute mentale e soddisfazione rispetto ai trattamenti.
Utilità per il trattamento conservativo: consente di monitorare nel lungo periodo l'impatto delle sedute di fisioterapia o dell'uso di un corsetto sulla vita quotidiana. È stato dimostrato che è molto sensibile nel rilevare la qualità della vita degli adulti affetti da scoliosi idiopatica.

2. SCALE DELL'IMPATTO FUNZIONALE DELLE RACHIALGIE LOMBARI

La scoliosi dell'adulto (sia idiopatica di lunga data sia degenerativa de novo) è frequentemente associata a lombalgia cronica invalidante. È necessario includere due questionari generici sul mal di schiena:

L'indice di disabilità di Oswestry (ODI - Oswestry Disability Index): sebbene sia stato inizialmente ideato per la lombalgia comune, l'ODI viene sistematicamente utilizzato insieme all'SRS-22r negli studi sulla scoliosi dell'adulto. Quantifica l'impatto della lombalgia su 10 attività della vita quotidiana (intensità del dolore, cura della persona, capacità di sollevare pesi, camminare, stare seduti, stare in piedi, dormire, vita sessuale, vita sociale e spostamenti).

La scala di Roland-Morris (o questionario EIFEL nella versione francese): un'alternativa rapida o un complemento (24 item con risposta sì/no) per valutare la limitazione dell'attività specificamente associata al mal di schiena.

3. VALUTAZIONE SPECIFICA DEL DOLORE

Poiché il trattamento conservativo mira soprattutto ad alleviare le tensioni muscolari e i conflitti articolari, il dolore deve essere valutato con scrupolo:

La scala analogica visiva (EVA) o la scala numerica (EN): da applicare separatamente alla rachialgia (dolore assiale meccanico alla schiena) e alla radicolalgia/claudicazione (dolore radicolare agli arti inferiori associato a stenosi del canale vertebrale o foraminale, frequente nelle scoliosi degenerative).

4. SCALE GENERALI DI QUALITÀ DELLA VITA

L'SF-36 (Short Form 36): consente di confrontare lo stato di salute percepito dal paziente adulto con scoliosi con quello della popolazione generale, attraverso le sue componenti fisiche e mentali. La conversione dei suoi punteggi in quelli delle sottoscale dell'SRS-22r è ben documentata in ambito clinico.
Le scale funzionali specifiche restano indispensabili nel monitoraggio della scoliosi dell'adulto trattata con ARTbrace, anche se il corsetto non è un trattamento puramente antalgico.

Per quanto seducente per la sua semplicità, un approccio binario (SÌ/NO) può essere sufficiente nella pratica clinica intermedia. Il dolore

associato alla scoliosi dell'adulto è complesso, multifattoriale e dinamico. Un paziente può avvertire una riduzione del dolore ma riscontrare un peggioramento della capacità di camminare oppure, al contrario, tollerare un dolore stabile grazie a una migliore resistenza posturale. Le scale validate (come l'SRS-22 o l'Oswestry) permettono di cogliere queste sfumature, quantificare il reale beneficio sulla qualità della vita e guidare la messa a punto dell'ARTbrace.

Per una valutazione rapida nella pratica quotidiana o durante le visite intermedie, un sistema di domande mirate con risposta binaria offre un notevole valore aggiunto, fungendo da «segnali d'allarme» o da indicatori di efficacia immediata.

Ecco le domande binarie (SÌ/NO) più utili, raggruppate per obiettivo clinico:

1. IMPATTO SULLA VITA QUOTIDIANA E SULL'AUTONOMIA

Distanza percorribile a piedi: Riesce a camminare per più di 30 minuti consecutivi senza doversi fermare o sedere?

Attività domestiche/professionali: Riesce a svolgere le attività quotidiane necessarie senza interruzioni significative?

Affaticamento posturale: Nota un miglioramento della resistenza quando rimane a lungo in piedi?

2. CONTROLLO E ANDAMENTO DEL DOLORE

Consumo di analgesici: Ha ridotto l'assunzione di farmaci antidolorifici da quando ha iniziato a portare il corsetto?

Dolore da sforzo: Durante l'attività fisica, il dolore compare più tardi rispetto a prima?
Recupero: Il riposo in posizione sdraiata (o l'uso del corsetto) consente di alleviare rapidamente l'episodio doloroso?

3. TOLLERABILITÀ E ADERENZA ALL'ARTBRACE

Tollerabilità cutanea: Il corsetto provoca dolori da pressione intollerabili o lesioni cutanee che La costringono a toglierlo?

Sonno (se indossato di notte): Riesce a dormire almeno 6 ore consecutive con il corsetto?

Aderenza relativa: Riesce a portare il corsetto per il numero minimo di ore prescritto dal medico?

📋 **FICHE DE SUIVI CLINIQUE : SCOLIOSE DE L'ADULTE (ARTbrace)**

Nom du Patient : _____
Date du jour : //_____ | **Date de pose du corset :** //_____
Observance cible prescrite : _____ heures/jour (☐ Jour / ☐ Nuit)

---

1. OBSERVANCE & TOLÉRANCE (Objectif : Suivi du traitement)

Indicateur Binaire	Réponse	Indicateur Quantitatif	Mesure
Respect de la prescription ? *Portez-vous le corset le nombre d'heures demandé ?*	☐ OUI ☐ NON	**Temps de port réel :** *Combien d'heures par jour en moyenne ?*	**..... h / jour**
Tolérance cutanée acceptable ? *L'état de votre peau permet-il le port continu ?*	☐ OUI ☐ NON	**Intensité des points d'appui :** *Évaluez la douleur liée aux appuis (0 à 10)*	**..... / 10**
Sommeil préservé (si port nocturne) ? *Dormez-vous sans interruption majeure liée au corset ?*	☐ OUI ☐ NON	**Durée du sommeil avec corset :** *Nombre d'heures dormies par nuit*	**..... h / nuit**

---

2. DOULEUR & CONSOMMATION MÉDICAMENTEUSE (Objectif : Confort)

Indicateur Binaire	Réponse	Indicateur Quantitatif	Mesure
Amélioration globale de la douleur ? *Le corset soulage-t-il vos douleurs habituelles ?*	☐ OUI ☐ NON	**Échelle Numérique (EN) de la douleur :** *Douleur moyenne des 7 derniers jours (0 à 10)*	**..... / 10**
Diminution des crises aiguës ? *Avez-vous moins de pics de douleur intolérable ?*	☐ OUI ☐ NON	**Fréquence des crises :** *Nombre de crises douloureuses par semaine*	**..... / semaine**
Réduction des antalgiques ? *Prenez-vous moins de médicaments qu'avant le corset ?*	☐ OUI ☐ NON	**Nombre de prises médicamenteuses :** *Nombre moyen de comprimés par semaine*	**..... / semaine**

---

3. ÉTAT FONCTIONNEL & AUTONOMIE (Objectif : Qualité de vie)

Note : Bien que le corset ne soit pas un traitement direct de la douleur, l'amélioration de l'alignement postural doit restaurer ou stabiliser la fonction.

Indicateur Binaire	Réponse	Indicateur Quantitatif	Mesure
Endurance posturale améliorée ? *La position debout statique est-elle plus supportable ?*	☐ OUI ☐ NON	**Temps maximal debout statique :** *Durée possible avant le besoin impérieux de s'asseoir*	**..... minutes**
Amélioration de la marche ? *Pouvez-vous marcher sans être bloqué par la douleur ?*	☐ OUI ☐ NON	**Périmètre de marche autonome :** *Temps ou distance maximale de marche continue*	**..... min / meters**
Maintien des activités quotidiennes ? *Le corset vous permet-il de faire vos tâches ménagères ?*	☐ OUI ☐ NON	**Score d'impact fonctionnel (Auto-évaluation) :** *Gêne dans les AVQ (0 : aucune gêne à 10 : incapacité)*	**..... / 10**

---

4. SYNTHÈSE CLINIQUE (Réservé au Praticien)

- **Évolution de la gîte sagittale / coronale :** ☐ Stable | ☐ Améliorée | ☐ Dégradée
- **Ajustement de l'ARTbrace requis :** ☐ NON | ☐ OUI (Préciser : _____)
- **Décision thérapeutique :** ☐ Poursuite à l'identique | ☐ Modification des heures de port | ☐ Renouvellement / Modification du corset

---

Ib Bilancio radiologico moderno

La valutazione radiologica moderna della scoliosi dell'adulto si è profondamente evoluta grazie alla comprensione dell'equilibrio sagittale e all'avvento delle tecnologie di imaging a bassa dose.

Nell'ambito di un trattamento ortopedico conservativo (come l'uso di un corsetto o la fisioterapia), l'imaging non serve più soltanto a misurare una deformità sul piano frontale, ma a valutare la statica globale del corpo sotto carico, per progettare ortesi su misura e rallentare la progressione della malattia.

La rivoluzione del sistema EOS (imaging biplanare a bassa dose)
Il sistema EOS si è affermato come riferimento assoluto nel monitoraggio delle deformità vertebrali:
Acquisizione simultanea in proiezione frontale e laterale: consente di ricostruire in 3D la colonna vertebrale in posizione eretta e in condizioni funzionali reali.
Bassa dose di radiazioni: riduce drasticamente la dose di raggi X rispetto alle radiografie convenzionali dell'intera colonna vertebrale (full spine), un aspetto cruciale per il monitoraggio a lungo termine, che richiede esami di diagnostica per immagini ripetuti.
Inclusione del bacino e delle teste femorali : indispensabile per misurare i parametri pelvici (incidenza pelvica, inclinazione sacrale, versione pelvica), fattori chiave dell'equilibrio sagittale nell'adulto.

Radiografia EOS

1. I vantaggi fondamentali dell'EOS nell'adulto

L'imaging EOS offre importanti benefici specifici per il profilo dell'adulto con scoliosi:

Bassa dose di radiazioni: l'adulto sottoposto a trattamento conservativo necessita di controlli regolari per diversi anni. Rispetto alla radiografia standard, EOS riduce la dose di raggi X dal 50 % all'85 %, limitando l'effetto cumulativo delle radiazioni.

Carico corporeo reale (posizione eretta) : l'esame viene eseguito in posizione funzionale sotto carico. Questo è fondamentale nell'adulto, poiché il tono muscolare e la fatica modificano la deformità nel corso della giornata.

Acquisizioni simultanee dell'intero corpo (Full-Body) : EOS acquisisce in un'unica esposizione immagini ortogonali (frontali e laterali) dalla testa ai piedi, evitando gli artefatti dovuti all'assemblaggio delle immagini (stitching).

2. Equilibrio sagittale e allineamento globale: le chiavi del trattamento conservativo

Nell'adulto, la gravità della scoliosi (l'angolo di Cobb sul piano frontale) è spesso meno correlata al dolore rispetto allo squilibrio sul piano sagittale (profilo). EOS eccelle nell'analisi di questo piano, calcolando parametri pelvi-rachidei cruciali:

Parametro	Descrizione	Impatto sul trattamento conservativo

SVA (Asse verticale sagittale) Distanza tra la linea di gravità di C7 e l'angolo postero-superiore di S1. Misura la proiezione in avanti del tronco. La fisioterapia o il corsetto mireranno a ridurre questo braccio di leva per alleviare il carico sui muscoli erettori della colonna.

Incidenza pelvica (IP) Parametro anatomico fisso, specifico di ogni individuo. Determina la forma teorica che dovrebbe avere la colonna vertebrale. Serve da riferimento per definire gli obiettivi di ripristino della lordosi.

Lordosi lombare (LL) Curvatura della parte bassa della schiena. Spesso ridotta nell'adulto (cifosi lombare degenerativa). Uno degli obiettivi principali del corsetto rigido o semirigido è ripristinare una lordosi compatibile con l'IP dell'adulto (calcolo del mismatch IP-LL).

Genu recurvatum / flexum delle ginocchia nella radiografia dell'intero corpo. Mostra i meccanismi di compensazione. Se il paziente flette le ginocchia (flexum) per mantenersi eretto, il trattamento deve includere anche gli arti inferiori.

3. Ruolo dell'EOS nel monitoraggio del trattamento con corsetto

Il trattamento conservativo dell'adulto prevede spesso corsetti di sostegno o di derotazione. L'imaging EOS viene utilizzato in diverse fasi:

Progettazione e modellazione 3D: sulla base delle radiografie biplandari, il sistema EOS consente di ricostruire in 3D la colonna vertebrale. Questa replica digitale aiuta a progettare ortesi personalizzate estremamente precise (tecnologia CAD/CAM).

Valutazione dell'efficacia immediata: una radiografia EOS con il corsetto consente di verificare immediatamente la qualità della correzione o del sostegno, l'assenza di un'ipercorrezione dannosa in altri distretti e la corretta distribuzione dei punti di appoggio, senza esporre il paziente a radiazioni eccessive.

4. Monitoraggio dell'evoluzione e valutazione della rigidità

A differenza della colonna vertebrale dell'adolescente, quella dell'adulto presenta zone di artrosi e ponti ossei che irrigidiscono la deformità.

Misurazione della progressione: EOS consente di monitorare il progressivo collasso della colonna vertebrale (perdita di altezza discale, scivolamenti vertebrali come la spondilolistesi o dislocazione rotatoria).

Obiettivi realistici: se l'imaging 3D mostra segmenti completamente anchilosati, il fisioterapista saprà di non dover forzare la mobilizzazione di questi livelli, ma di dover piuttosto stabilizzare le articolazioni sovrastanti e sottostanti ancora mobili.

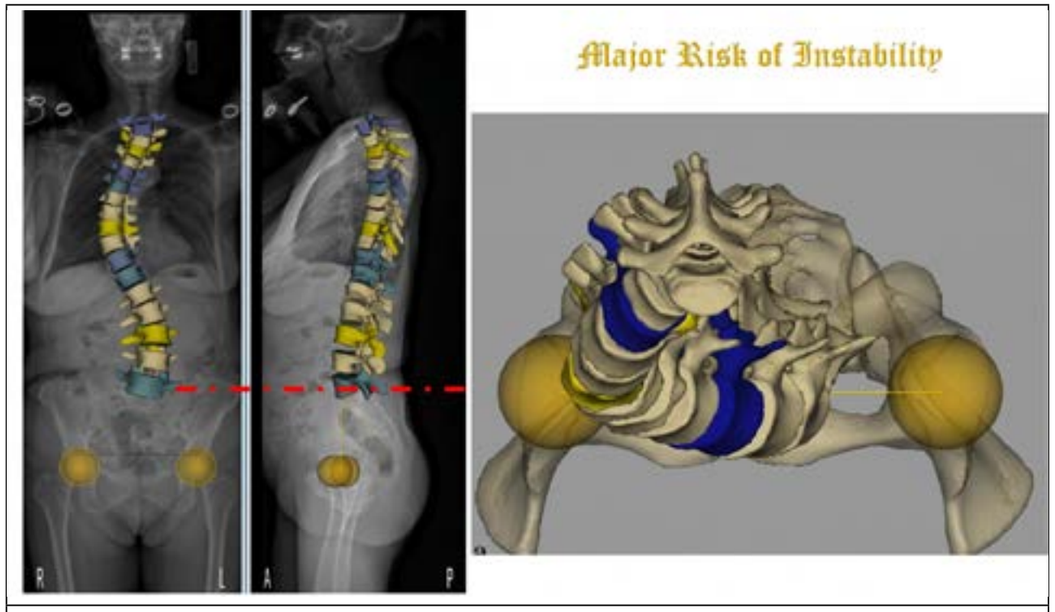

La vista dall'alto a destra consente di valutare efficacemente l'allineamento globale della colonna vertebrale



Parametri pelvi-rachidei

L'equilibrio sagittale e i parametri lombopelvici svolgono un ruolo determinante nella valutazione, nella prognosi e nella strategia di trattamento conservativo della scoliosi dell'adulto.

A differenza della scoliosi dell'adolescente, in cui prevale la deformità sul piano frontale, la scoliosi dell'adulto è strettamente legata all'invecchiamento della colonna vertebrale ed è frequentemente accompagnata da una perdita di lordosi lombare, che provoca uno squilibrio sagittale doloroso e invalidante.

Ecco la descrizione dettagliata dei principali parametri lombopelvici

I. I PARAMETRI PELVICI (COSTANTI E VARIABILI)

Il bacino funge da base per la colonna vertebrale. Tre parametri geometrici complementari, misurati su una radiografia EOS in proiezione laterale, consentono di analizzarne la posizione. Sono legati **dalla relazione fondamentale: PI = PT + SS.**

1. L'Incidenza pelvica (IP o Pelvic Incidence - PI)

Definizione: angolo tra la perpendicolare al piatto sacrale nel suo punto medio e la linea che collega tale punto al centro delle teste femorali.
Caratteristica: è un parametro anatomico fisso e costante per ogni individuo in età adulta (indipendente dalla posizione del bacino).
Valore normale: circa 55° ± 10°.
Ruolo nella scoliosi: determina la capacità di compensazione del paziente. Un'IP bassa (<40°) comporta un bacino stretto, con scarso potenziale di compensazione mediante retroversione. Un'IP elevata (>60°) predispone a curve più accentuate, ma offre un maggiore margine di compensazione geometrica.

2. La versione pelvica (VP o Pelvic Tilt - PT)

Definizione: angolo tra la linea verticale passante per il centro delle teste femorali e la linea che collega tale centro al punto medio del piatto sacrale.
Caratteristica: parametro posizionale. Esprime la rotazione del bacino attorno all'asse delle anche.
Valore normale: inferiore a 20° (idealmente intorno a 12°-15°).
Ruolo nella scoliosi: la retroversione del bacino (aumento del PT) è il principale meccanismo di compenso che consente di mantenere il tronco eretto nonostante la perdita di lordosi lombare. Un PT > 20° indica l'esaurimento dei meccanismi di compenso ed è fortemente correlato al dolore lombare e a una riduzione della qualità della vita (punteggi SRS-22 e ODI).

3. La pendenza sacrale (PS o Sacral Slope - SS)

Definizione: angolo compreso tra il piatto superiore della prima vertebra sacrale (S1) e la linea orizzontale.
Caratteristica: parametro posizionale direttamente correlato all'inclinazione del bacino.
Valore normale: circa 40° ± 9°.
Ruolo nella scoliosi: diminuisce quando il bacino si inclina all'indietro (retroversione) per compensare lo squilibrio anteriore del tronco.

II. PARAMETRI RACHIDEI E INTERRELAZIONI

1. La lordosi lombare (LL)

Definizione: angolo misurato tra il piatto superiore di L1 e il piatto superiore di S1 (metodo di Cobb).

L'**imperativo della corrispondenza LL / IP**: perché il rachide sia equilibrato, la lordosi lombare deve essere proporzionale all'incidenza pelvica. La formula di Schwab definisce l'armonia sagittale c**ome segue: LL = IP +- 9°**

Impatto patologico: nella scoliosi dell'adulto (in particolare de novo o degenerativa), la LL diminuisce drasticamente a causa della dislocazione rotatoria e della discopatia asimmetrica. Un mismatc**h IP - LL < 10°** indica uno squilibrio sagittale significativo.

2. L'equilibrio sagittale globale (SVA o Sagittal Vertical Axis)

Definizione: distanza orizzontale tra la linea a piombo passante per il centro del corpo vertebrale di C7 (filo a piombo di C7) e l'angolo postero-superiore del piatto vertebrale di S1.
Valore normale: idealmente inferiore a 4 o 5 cm (SVA neutro o negativo).
Ruolo nella scoliosi : una SVA > 5 cm (squilibrio anteriore) è il fattore radiologico più deleterio per la qualità di vita del paziente adulto e provoca un notevole affaticamento dei muscoli estensori del rachide e dolore cronico.

III. SINTESI DEI PARAMETRI PER IL TRATTAMENTO CONSERVATIVO

Il trattamento conservativo deve basarsi necessariamente su questi criteri per guidare la gestione clinica:

Parametro obiettivo	Norma clinica	Significato nel trattamento conservativo
Incidenza pelvica (IP)	Costante individuale	Morfotipo di base. Indica la forma teorica ideale a cui il trattamento dovrebbe mirare (ad es., un'IP elevata richiede di ripristinare una lordosi lombare (LL) accentuata).
Versione pelvica (VP / PT)	< 20°	Se il PT è elevato, il paziente «fa forza» sulle anche. La fisioterapia deve mirare al rafforzamento degli estensori dell'anca (glutei) e allo stretching dei flessori (psoas) per alleviare la retroversione.
Discrepanza IP-LL	≤ 10°	Obiettivo principale del corsetto: ripristinare la lordosi lombare bassa per ridurre questa discrepanza, raddrizzando spontaneamente il tronco senza affaticare i muscoli.
SVA	< 5 cm	Obiettivo globale dell'auto-allungamento e del trattamento ortesico: riportare la proiezione del centro di gravità al di sopra del poligono di appoggio pelvico.

Conclusione

Nel trattamento conservativo della scoliosi dell'adulto, l'analisi non deve più limitarsi all'angolo di Cobb sul piano frontale. I parametri lombopelvici documentano la compromissione funzionale del paziente. L'obiettivo principale della riabilitazione e dei corsetti nell'adulto non è ridurre la curva sul piano frontale, bensì ripristinare una lordosi lombare armoniosa rispetto all'incidenza pelvica, così da ridurre la versione pelvica compensatoria, abbassare la SVA e, di conseguenza, ridurre drasticamente il dolore da sovraccarico meccanico.

RM e Scanner

La RM e la TC non sono esami di prima linea (ruolo riservato alle radiografie globali, come il telerachide o il sistema EOS). Tuttavia, sono fondamentali per affinare la diagnosi morfologica, comprendere l'origine dei sintomi (dolore, radicolalgia) e guidare con precisione i trattamenti non chirurgici (infiltrazioni, fisioterapia, corsetti).

SEDE E RISPETTIVE INDICAZIONI

1. La risonanza magnetica (RM)

La RM è l'esame di riferimento per lo studio dei t
essuti molli, delle strutture nervose e dei dischi intervertebrali. Nell'ambito del trattamento conservativo, viene utilizzata principalmente per individuare le fonti del dolore e i conflitti neurologici.

Valutazione del canale vertebrale e dei forami: ricerca di un restringimento del canale lombare (stenosi) o di una compressione radicolare (conflitto disco-osteofitario o foraminale) che spieghi una sciatalgia, una cruralgia o una claudicazione neurogena.

Caratterizzazione della discopatia : analisi della disidratazione discale, dei restringimenti asimmetrici degli spazi intersomatici e delle ernie discali associate.
Rilevamento della sindrome di Modic (infiammazione): individuazione degli ipersegnali T2 a livello dei piatti vertebrali, indicativi di una riacutizzazione infiammatoria locale. Questa informazione è fondamentale per guidare un'infiltrazione mirata o adeguare l'intensità della fisioterapia.

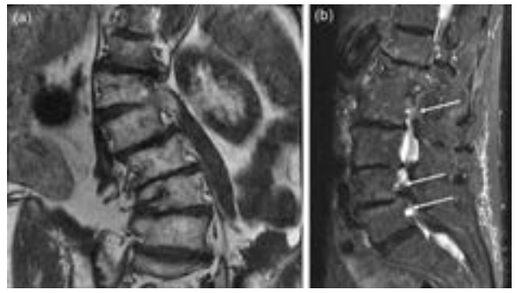

Esclusione delle diagnosi differenziali: consente di escludere una causa tumorale o infettiva sottostante oppure un'anomalia midollare (soprattutto se la scoliosi è dolorosa, rigida o atipica).

2. La TC (tomografia computerizzata)

La TC è particolarmente efficace nell'analisi della trama ossea e dell'architettura tridimensionale della colonna vertebrale. Pur comportando un'esposizione a radiazioni, fornisce dettagli morfologici che la RM consente di valutare meno accuratamente.

Valutazione dell'artrosi e delle articolazioni posteriori : mappatura accurata dell'artrosi ipertrofica delle faccette articolari, importante causa di lombalgia meccanica.

Ricerca di instabilità segmentaria / dislocazione: visualizzazione dettagliata delle sublussazioni rotatorie, delle spondilolistesi degenerative e dei ponti ossei (anchilosi spontanea).



Valutazione della massa ossea: consente di valutare la densità ossea (ricercando osteopenia o osteoporosi grave), aspetto fondamentale prima di avviare un trattamento ortopedico impegnativo con corsetto rigido nelle donne in menopausa.

Pianificazione delle infiltrazioni: fornisce precisi riferimenti anatomici ossei per eseguire infiltrazioni sotto guida radiologica (nelle articolazioni posteriori o a livello foraminale).

SINTESI COMPARATIVA PER IL TRATTAMENTO CONSERVATIVO

Criterio di valutazione	Utilità della RM	Utilità dello Scanner
Obiettivo principale	Sofferenza nervosa, conflitto disco-radicolare, infiammazione discale (Modic).	Conflitti ossei, stenosi foraminale ossea, integrità architettonica.
Tessuti bersaglio	Midollo spinale, radici nervose, dischi, legamenti.	Strutture ossee, osteofiti, calcificazioni, masse articolari.
Contributo del corsetto	Indica le zone discali infiammate da scaricare prioritariamente.	Analizza la solidità ossea e la riducibilità strutturale.
Contributo delle infiltrazioni	Conferma l'origine infiammatoria o neurologica del dolore.	Consente di mirare e guidare la procedura con precisione millimetrica (TC).

Conclusione

Nell'ambito di una strategia conservativa, la RM e la TC non vengono prescritte sistematicamente. Si ricorre a questi esami quando il trattamento medico iniziale (analgesici, fisioterapia) non dà risultati o quando compaiono sintomi neurologici (radicolalgie, riduzione della distanza percorribile a piedi). Consentono di passare da un trattamento conservativo empirico a una presa in carico mirata e personalizzata (scelta del tipo di infiltrazione, obiettivi della fisioterapia, zone di appoggio del corsetto).

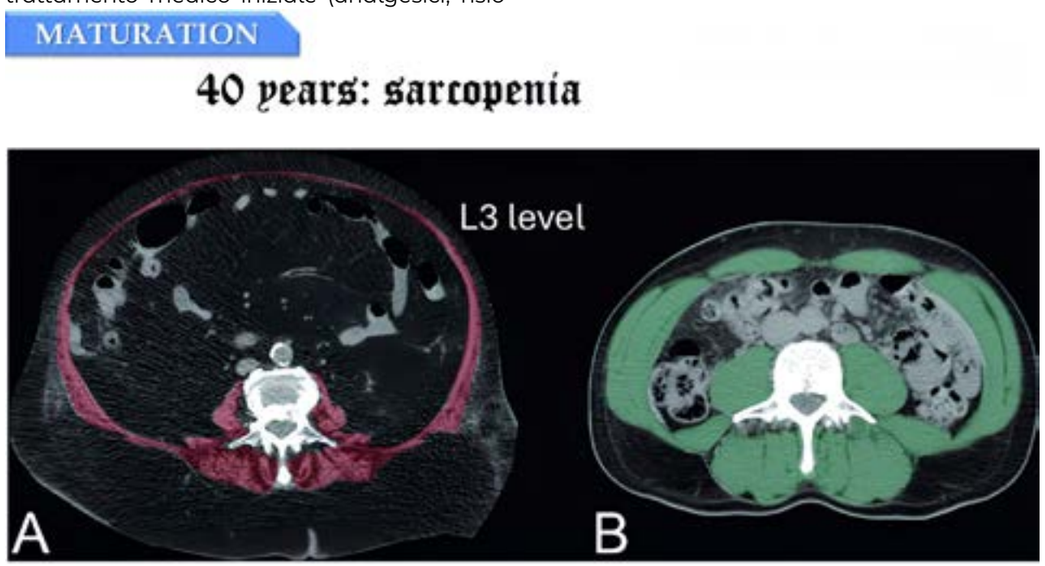

IIa fisioterapia e riabilitazione funzionale

Nell'adulto, la scoliosi — sia essa idiopatica di lunga data o «de novo» — si inserisce in un processo globale di invecchiamento del rachide. È spesso complicata da fenomeni artrosici, discopatie asimmetriche, instabilità segmentarie (laterolistesi) e squilibri sagittali o frontali. Di fronte a queste modificazioni strutturali, il trattamento ortopedico conservativo, in particolare mediante corsetti, mira a stabilizzare il rachide, a scaricare le zone dolorose e a ripristinare un'economia posturale. Tuttavia, questa terapia esterna non può essere pienamente efficace senza una sinergia attiva: è qui che entra in gioco la fisioterapia.

Lungi dall'essere una semplice applicazione di tecniche generiche, la fisioterapia deve essere personalizzata, progressiva e rigorosamente coordinata con il trattamento ortesico. Gli obiettivi terapeutici si articolano attorno a quattro assi principali:

Il controllo del dolore: mediante tecniche analgesiche, fisioterapiche e di rilascio miofasciale, adattate alle zone sottoposte a carichi asimmetrici.

Il ripristino della plasticità tissutale e articolare: contrastando le rigidità segmentarie e preservando la mobilità delle aree al di sopra e al di sotto della deformità.

Il ricondizionamento neuromuscolare: privilegiando gli esercizi di stabilizzazione lombopelvica, il rafforzamento dei muscoli spinali profondi e il controllo propriocettivo, essenziali per mantenere i benefici ottenuti con il corsetto.

L'ottimizzazione della funzione respiratoria: particolarmente cruciale nelle deformità toraciche gravi o restrittive.

Principi del metodo lionese

Il metodo lionese, avviato storicamente dal Dott. Pravaz e sviluppato da specialisti come il Dott. Jean-Claude de Mauroy, rientra tra le terapie fisiche specifiche per la scoliosi (PSSE). Applicato agli adulti, adatta le sue tecniche secolari alle deformità vertebrali degenerative (scoliosi «de novo» o scoliosi idiopatiche di lunga data), per le quali le principali problematiche sono il dolore, l'instabilità segmentaria e lo Squilibrio sagittale.

Sintesi dei principi fondamentali

1. Correzione tridimensionale ed equilibrio sagittale

Il metodo lionese affronta la scoliosi attraverso un approccio geometrico sui tre piani dello spazio (frontale, sagittale e orizzontale):
Priorità al piano sagittale: la prognosi della scoliosi in età adulta dipende più dal piano sagittale che da quello frontale. A differenza degli approcci più datati, incentrati sulla deformità frontale, il Metodo lionese interviene innanzitutto sul piano sagittale per ripristinare il profilo torsionale naturale del rachide e massimizzare successivamente la mobilità sul piano frontale.

Correzione degli squilibri globali: nell'adulto, l'obiettivo è stabilizzare l'equilibrio isostatico attorno alla linea di gravità.

2. Gli 8 pilastri della chinesiterapia nell'adulto

La riabilitazione specifica dell'adulto secondo il Metodo lionese si articola attorno a 8 assi precisi:

Principio, obiettivo clinico e modalità

1. Tecniche antalgiche: trattamento del dolore meccanico e delle contratture muscolari, frequenti nell'adulto. Non è possibile svolgere un lavoro attivo su un rachide ancora dolorante.

2. Posizione a squadra a 90°: posizione privilegiata (flessione delle anche a 90°) per rendere sicuro e isolare il lavoro sul rachide. Questa posizione, simile alla quadrupedia, mette in tensione armoniosa la catena muscolare posteriore e protegge meglio la struttura ossea.

3. Correzione degli squilibri: la correzione dello squilibrio è più importante dell'angolazione della scoliosi. La priorità è il riallineamento posturale globale rispetto alla progressiva deviazione morfostatica. Considerate le rigidità e, a differenza di quanto avviene nell'adolescente, questo lavo*ro si svolge in catena cinetica chiusa*.

4. Rafforzamento del quadricipite femorale: a differenza dei classici esercizi per addominali e glutei, che favoriscono la retroversione, è necessario favorire l'antiversione pelvica per compensare la perdita di lordosi lombare.

5. Decompressione discale: allungamento assiale attivo per ridurre i carichi compressivi sui dischi lesionati. Questo lavoro si svolge in catena cinetica chiusa, secondo il modello «Wonder Woman».

6. Apertura delle concavità in decompressione: la rigidità apicale aumenta in età adulta. La mobilizzazione sarà asimmetrica, passiva e attiva, per allungare le strutture retratte.

7. Rafforzamento assiale specifico: indispensabile dopo i 40 anni per contrastare la ***sarcopenia*** e consolidare la muscolatura profonda del rachide. Coinvolge entrambi i tipi di fibre muscolari e prevede un lavoro contro resistenza.

8. Lavoro respiratorio incentrato sul VRE: enfasi sul volume di riserva espiratoria per ottimizzare la dinamica costale e correggere la postura toracica. È durante l'espirazione che si correggono al meglio le deviazioni.

3. La stimolazione neurofisiologica e il sistema extrapiramidale

Una caratteristica distintiva del metodo lionese è l'integrazione delle neuroscienze nel movimento:
Preservazione dell'asse cefalico: a differenza di altri metodi (come il metodo Schroth),

il metodo lionese mira a mantenere i recettori dei cingoli, del rachide cervicale e della testa allineati con l'asse vertebrale, mantenendo lo sguardo e i canali semicircolari su un piano orizzontale.

Stimolazione extrapiramidale: una volta stabilizzati i cingoli, gli esercizi sollecitano attivamente le vie motorie involontarie (posturali e dell'equilibrio).
Il sistema extrapiramidale è più complesso di quello piramidale. La riduzione della propriocezione precede quella dell'attività motoria volontaria. Esistono tuttavia molteplici possibilità di compensazione, che vengono stimolate durante la fisioterapia e la pratica sportiva.
Dopo i 55 anni, il protocollo integra una progressione cognitiva (esercizi in doppio compito) per stimolare le strategie automatiche di adattamento posturale.
4. Il binomio medico-ortopedico (fisioterapia e corsetto)
La fisioterapia lionese non è un intervento isolato, ma si inserisce in un continuum terapeutico che comprende l'ortesi. Nell'adulto, l'associazione con un corsetto di sostegno moderno, come il corsetto rigido in poliammide ART-brace sviluppato dal Dr. de Mauroy, consente una potente derotazione e un'efficace estensione meccanica.

Gli esercizi di tensegrità del metodo lionese preparano il corpo all'uso dell'ortesi e ne massimizzano l'efficacia.



Fisiologia e biomeccanica	Adolescenti	Adulti
Nessun dolore specifico negli adolescenti. Instabilità dolorosa negli adulti.	Nessuna tecnica per alleviare il dolore	Tecniche per alleviare il dolore, massaggio…
Schiena piatta negli adolescenti. Perdita della lordosi e ipercifosi negli adulti.	Ripristino delle curve sagittali fisiologiche (braccia proiettate in avanti)	Fisioterapia in caso di lordosi lombare (mani incrociate dietro la schiena)
Il corsetto mira a irrigidire la colonna vertebrale (bloccare la molla).	Mobilizzazione della colonna vertebrale durante l'applicazione del gesso e l'uso del corsetto, in tutte le ampiezze di movimento	Nessuna mobilizzazione della colonna vertebrale oltre la postura corretta
Rafforzamento delle fibre muscolari (sarcopenia nell'adulto)	Rafforzamento del sistema extrapiramidale (aerobico)	Rafforzamento della muscolatura volontaria in regime anaerobico.
Traslazione lungo l'asse verticale	Auto-allungamento assiale attivo in posizione eretta (slancio verso l'alto). Catena cinetica aperta.	Auto-allungamento assiale attivo con il tronco flesso a 90° e le mani appoggiate alla spalliera. Catena cinetica chiusa.
Regione lombopelvica	Apertura dell'angolo ileo-lombare	Rafforzamento della regione lombopelvica anteriore (ileopsoas, muscoli addominali, quadricipiti)
Arti inferiori	Nessun allungamento specifico. Allenamento globale senza resistenze eccessive.	Allungamento della catena posteriore degli arti inferiori.
Un terzo del volume toracico si sviluppa dopo il termine della crescita staturale.	Esercizi respiratori contro resistenza (gonfiare un palloncino)	Esercizi respiratori con espirazione forzata

Tabella 2: Principali differenze tra la scoliosi nell'adolescente e nell'adulto nell'ambito della fisioterapia secondo il metodo lionese

.

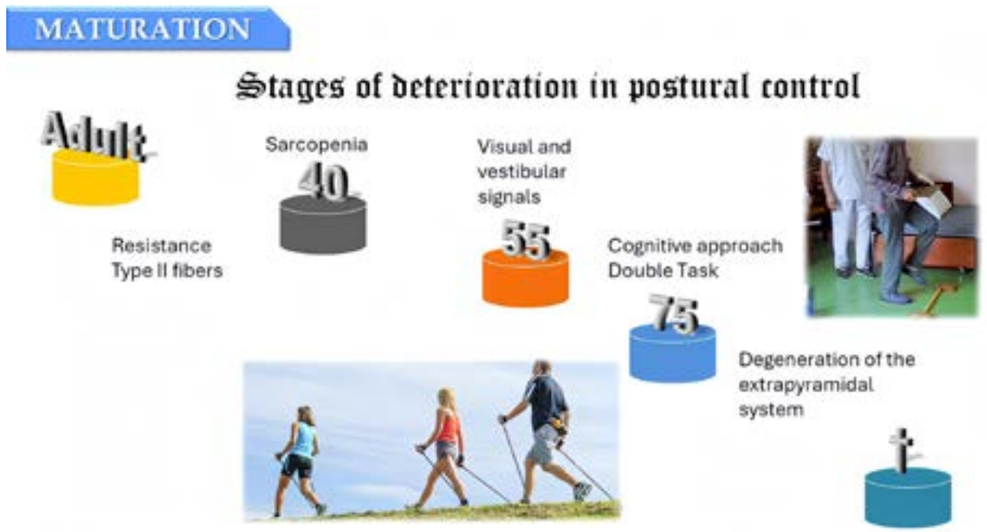

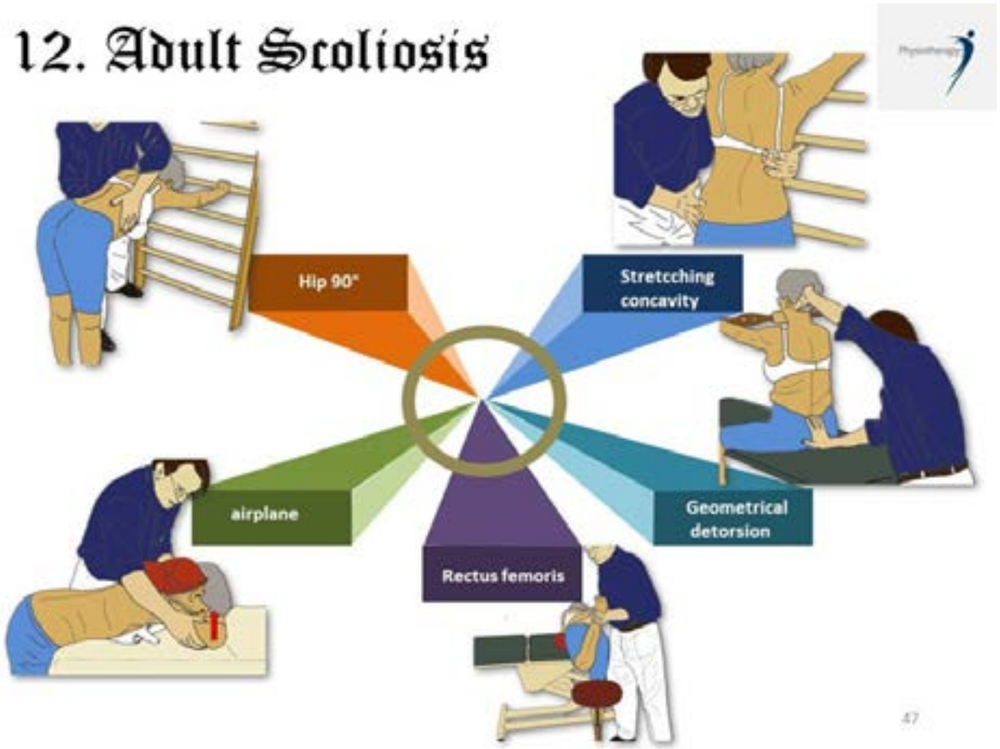



I 12 esercizi di base

FISIOTERAPIA LIBERA PER LE SCOLIOSI DELL'ADULTO

Sollievo dal dolore: tecniche

Massaggio
Il massaggio è utile fin dalle prime fasi. Le tecniche riflessogene agiscono a livello cutaneo mediante manovre dirette principalmente verso il basso e verso l'esterno, seguendo le linee di clivaggio della cute. Particolarmente indicate nella fase acuta a livello del tessuto cellulare sottocutaneo, mirano a ristabilire l'equilibrio neurovegetativo generale.
Il massaggio classico può essere utilizzato, a seconda dei casi, all'inizio, durante o al termine della seduta. Si basa su manovre precise e lente.
Il ***petrissage superficiale secondo Wetterwald agisce*** sul tessuto cellulare sottocutaneo, riducendo le tensioni e le nodosità.
Il ***petrissage profondo***, costituito da pressioni scivolate vigorose, longitudinali o trasversali rispetto alle fibre tissutali, elimina le contratture ***muscolari. Le frizioni rotatorie, trasversali o di sfregamento*** sono le manovre d'elezione per ridurre in situ i diversi punti dolorosi e trattare le inserzioni e le connessioni muscolari, tendinee, aponeurotiche e legamentose.

Elettroterapia
Per combattere il dolore si possono utilizzare numerose modalità: ultrasuoni, onde corte, correnti a bassa frequenza, ionizzazioni e altri metodi noti da tempo, come il calore (infrarossi e parafango) o il freddo (ghiaccio e impacchi di gel refrigerato).
In elettroterapia si privilegiano le correnti a bassa frequenza, una tecnica semplice che consente di utilizzare dispositivi portatili in grado di erogare impulsi bidirezionali con frequenze comprese tra 4 e 100 Hz. Ciò permette il reclutamento, a frequenze fisiologiche, delle fibre muscolari di tipo I e di tipo II, rispettivamente da 25 a 100 Hz e da 4 a 10 Hz, e svolge una funzione esclusivamente analgesica grazie al rilascio di endorfine cerebrali, come avviene con l'agopuntura. Il vantaggio degli impulsi bidirezionali è che possono essere applicati anche in presenza di materiale di osteosintesi. Gli impulsi a onde corte non presentano controindicazioni, salvo la presenza di un pacemaker. In tal caso, per il dolore cronico, si scelgono frequenze inferiori a 100 Hz per ottenere un'azione analgesica e antinfiammatoria.

Sospensioni leggere
Le leggere sospensioni cervicali o le posture di allungamento vertebrale mediante trazione passiva sul bacino o sugli arti inferiori favoriscono un ulteriore rilassamento sedativo.

Rilassamento
Le attività di rilassamento consentono un'eccellente transizione dal trattamento del dolore, in cui il terapeuta svolge un ruolo dominante, alla progressione attiva del paziente stesso verso una «restitutio ad integrum».

Esercizi
La fisioterapia utilizza diversi elementi del proprio repertorio per raggiungere l'obiettivo prefissato. Questi mezzi tecnici vengono spesso confusi tra loro e sono impiegati congiuntamente, in successione o in alternativa durante le sedute. Solo l'analisi impone di separarli o classificarli. Innanzitutto, è opportuno affinare la corretta percezione del proprio corpo da parte del paziente, nozione indispensabile per la qualità degli altri interventi fisioterapici. Il corpo deve essere percepito soprattutto dall'interno, sviluppando la sensibilità e il senso propriocettivo.
La fisioterapia secondo il metodo lionese è sistematicamente associata a tutte le fasi del trattamento conservativo dell'instabilità. I recettori sono sensibili agli stiramenti e si esegue un'auto-elongazione assiale attiva in tutte le posizioni. In posizione genu-pettorale, con riallineamento sul piano sagittale (Fig. 13.66).



Fig. 13.66 Correzione della cifosi toracica alta

In catena cinetica chiusa, con le mani appoggiate sul lettino da visita e il latissimus dorsi in tensione, gli arti inferiori sono flessi a 90° (esercizio a squadra) (Fig. 13.67).



Fig. 13.67 Mantenimento della lordosi lombare

In questa posizione supina viene sollecitata la catena posteriore profonda degli estensori a livello degli arti inferiori. L'obiettivo è riequilibrare la tensegrità dell'intera catena. Se l'arto inferiore è fissato, gli ischiocrurali favoriscono la retroversione. Devono essere sempre mobilizzati in catena cinetica aperta (Fig. 13.68).



Fig. 13.68 Mobilizzazione degli ischiocrurali in catena cinetica aperta

Come durante il periodo della crescita, l'uso dello specchio stimola le vie tettospinali. Qui il paziente è in posizione a cavalcioni, con lordosi lombare e retropulsione del cingolo scapolare. La colonna vertebrale e la testa devono trovarsi sulla linea di gravità. È in questa posizione che il paziente può eseguire un'auto-estensione (Fig. 13.69).



Fig. 13.69 Feedback con specchio durante l'auto-estensione assiale attiva

ESEMPIO PER SCOLIOSI ASA

Dominique, 35 anni, presenta una scoliosi toracolombare dolorosa che raggiunge i 70°. La progressione è inferiore a 1° all'anno e Dominique desidera evitare l'intervento chirurgico (Fig. 13.70).



Fig. 13.70 Scoliosi toracica ASA

La fisioterapia viene spesso praticata durante un episodio di instabilità lombare. A causa della scoliosi, le possibilità di adattamento naturale sono più limitate e i carichi devono essere distribuiti in modo ottimale.
La colonna vertebrale è ben equilibrata sul piano frontale, con una curvatura toracica predominante. Sul piano sagittale si osserva una marcata riduzione della curvatura, soprattutto nella regione lombare. La cifosi toracica è situata molto in alto, favorendo la cervicalgia.

Esercizi n. 1 e 2

In età adulta, il rachide scoliotico si modifica sotto l'effetto dell'invecchiamento e dei carichi meccanici. Il primo passo consiste nel prendere coscienza di questi cambiamenti, in questo caso in posizione seduta. La schiena è ancora piatta nella regione toracica media, ma si può notare l'inizio di una cifosi toracica alta (Fig. 13.71).



Fig. 13.71 Presa di coscienza dei difetti sul piano sagittale

L'adattamento lombo-pelvico volto a ricercare un equilibrio isostatico sul piano sagittale viene eseguito qui su uno sgabello ergonomico per inginocchiarsi, frequentemente utilizzato perché compensa la perdita della lordosi lombare. La mobilità di questa zona è fondamentale (Fig. 13.72).



Fig. 13.72 Correzione dei difetti modificando la posizione seduta

Esercizio n. 3

L'uso di un piano inclinato sotto i piedi consente di rendere simmetrico l'allungamento dei muscoli gastrocnemi e ischiocrurali e favorisce una riprogrammazione neuromotoria più simmetrica (Fig. 13.73).



Fig. 13.73 Riequilibrio della caviglia in talo

Il secondo obiettivo è rilassare il complesso lombopelvico-femorale inferiore (Fig. 13.74).



Fig. 13.74 Correzione della rotazione con la palla tra le ginocchia

La palla tra le ginocchia induce una rotazione interna dell'anca e permette di lavorare nella cosiddetta posizione del cavaliere, rilassando i muscoli pelvitrocanterici; tutto ciò favorisce la rotazione esterna del femore (Fig. 13.75).



Fig. 13.75 Controllo del rilassamento dei muscoli pelvitrocanterici

In questa posizione a squadra di 90°, i muscoli paravertebrali sono rilassati e il fisioterapista esegue una trazione assiale lungo l'asse verticale della colonna vertebrale. Si tratta di una detorsione geometrica. Vengono stimolati tutti i recettori (miofasciali, legamentosi e delle articolazioni faccettarie) (Fig. 13.76).



Fig. 13.76 Traslazione lungo l'asse vertebrale in posizione a squadra

Un cuscino triangolare viene posizionato sotto la concavità toracica sinistra per deruotare la gabbia toracica attraverso la concavità, ottenendo così una detorsione meccanica oltre a quella geometrica ottenuta mediante l'allungamento assiale. Utilizzando l'asta graduata, si osserva che la gibbosità diminuisce, riposizionando le vertebre sull'asse verticale. Si verifica anche l'assenza di rotazione del bacino e si richiede uno spostamento trasversale sul piano frontale per riallineare la colonna lombare, sempre associato a un'espirazione forzata (Fig. 13.77).



Fig. 13.77 Controllo con l'asta graduata

Esercizio n. 4

In questa posizione a squadra, il sacchetto di sabbia non viene posizionato sulla testa, ma a livello cervicotoracico, favorendo la correzione della cifosi alta e promuovendo la lordosi lombare. Si chiede al paziente di assumere la «posizione dell'aeroplano», che consente di rinforzare i muscoli assiali (Fig. 13.78).



Fig. 13.78 Rinforzo dei muscoli cervicotoracici nella posizione dell'aeroplano

Il sacchetto di sabbia può essere posizionato anche a livello del sacro, chiedendo al paziente di eseguire un movimento di antiversione pelvica in lordosi lombare (Fig. 13.79).



Fig. 13.79 Rinforzo dei muscoli antiversori del bacino

Anche i massaggi sono importanti, perché la cute è un sistema di tensegrità. Contiene numerosi recettori che, a causa dell'asimmetria legata alla scoliosi, possono inviare informazioni errate. Questi recettori devono essere riprogrammati in posizione neutra. Nell'adulto sono inoltre presenti aderenze che possono modificare la mobilità intervertebrale. Questa mobilità è fondamentale per l'adattabilità della colonna vertebrale. Infine, il massaggio consente un momento di rilassamento tra due esercizi di rinforzo muscolare (Fig. 13.80).



Fig. 13.80 Massaggio con allungamento dei recettori sottocutanei profondi

Esercizio n. 5

Dopo l'esercizio alla spalliera con appoggio sul bordo del lettino, gli esercizi possono essere eseguiti anche in posizione supina. Questa progressione può sembrare paradossale, ma in posizione supina il fisioterapista non vede la schiena del paziente. Il contatto sulla gibbosità convessa non è ideale; è preferibile effettuare la derotazione dal lato della concavità. Il cuscino di posizionamento asimmetrico va collocato nella concavità per ottenere una simmetria anteriore a livello dei cingoli e del tronco. Si posizionano piccole palline su entrambe le spalle e nella lordosi lombare per migliorare la percezione posturale (Fig. 13.86).

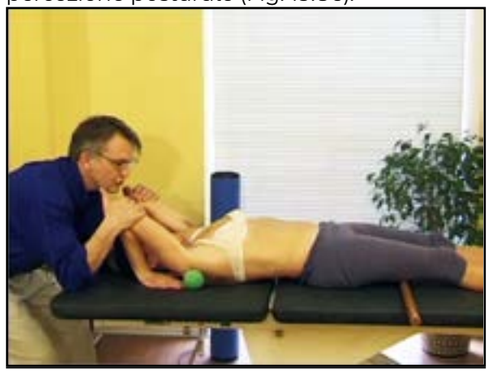

Fig. 13.86 Rinforzo propriocettivo scapolare con piccole palline

La postura viene controllata dal basso verso l'alto, a livello dei malleoli; le ginocchia devono essere prive di rotazione femorale e il bacino deve evitare qualsiasi rotazione. Le mani sono appoggiate sul lettino.
In caso di cifosi toracica, gli arti superiori sono posizionati in estensione, i gomiti sono flessi e i polsi sono in iperestensione, con le mani

appoggiate sul lettino all'altezza della testa. Il fisioterapista esegue un esercizio a catena cinetica chiusa, correggendo l'ipercifosi mediante la contrazione del grande dorsale secondo la tecnica hold-relax.
Per rilassare i muscoli pelvi-trocanterici e la fascia lata, la catena posteriore viene allungata a 90°. Il bacino e la regione lombare sono rilassati, ma si desidera che la piccola prominenza lombare persista. Come visto in precedenza, il controllo della rotazione femorale si ottiene posizionando una palla tra le ginocchia (Fig. 13.87).



Fig. 13.87 Allungamento della catena posteriore a catena cinetica aperta con controllo della rotazione.

Per la catena pettorale, le mani sono incrociate sotto la testa nella cosiddetta posizione del riposo. Si utilizza la tecnica hold-relax, controllando al contempo il corretto equilibrio del bacino.

Esercizio n. 6

La posizione seduta consente innanzitutto di valutare l'elasticità della catena posteriore, chiedendo al paziente di flettere il tronco in avanti.
Le zone apicali sono rigide, mentre la mobilità è maggiore alle estremità della curva scoliotica. In un secondo momento, soprattutto in caso di rigidità, si adotta la posizione del cavaliere, che consente di eliminare le tensioni a livello dei muscoli psoas, ischiocrurali e pelvi-trocanterici. La percezione degli ischi migliora durante la mobilità in antiversione pelvica. A livello del rachide, si chiede al paziente di eseguire un'estensione, che facilita la decoaptazione delle faccette articolari. La contrazione dei muscoli spinali rallenta la flessione anteriore del tronco. Questi lavorano in eccentrico durante la flessione e in concentrico durante l'estensione (Fig. 13.81).



Fig. 13.81 Posizione del cavaliere con lordosi e antiversione

Se persiste l'appiattimento del dorso, si utilizza, come nell'adolescente, una bilancia isostatica toracica in cifosi, che favorisce la mobilità in flessione correttiva.
Il fisioterapista esegue quindi una derotazione attraverso la concavità, chiedendo al paziente di contrarre isometricamente i muscoli posteriori concavi.
Le diverse fasi del trattamento di questo paziente, che attualmente non presenta dolori particolari, sono le seguenti:
Fase 1: derotazione geometrica mediante allungamento assiale, con lo sguardo orizzontale (Fig. 13.82).



Fig. 13.82 Detorsione geometrica in posizione del cavaliere

Fase 2: equilibrio isostatico in cifosi (Fig. 13.83).



Fig. 13.83 Mantenimento dell'equilibrio isostatico sagittale nonostante l'allungamento degli ischiocrurali



Fig. 13.85 Posizione di estensione attiva della cintura scapolare

Fase 3 Messa in tensione dei muscoli spinali mediante una lieve flessione anteriore del tronco in cifosi.

Fase 4 Flessione frontale correttiva (Fig. 13.84).



Fig. 13.84 Flessione sul piano frontale con cintura scapolare fissa ed equilibrata

Fase 5 Derotazione passiva verso la concavità. In età adulta è frequente l'evoluzione verso una cifosi toracica alta. Questo paziente presenta già i segni iniziali di una cifosi toracica alta. In questo caso è preferibile l'esercizio della freccia con trazione assiale massima mediante la cintura scapolare.
La decoaptazione consente al paziente di eseguire una flessione correttiva sul piano frontale senza accentuare la cifosi alta.
In caso di rotazione interna in avanti della cintura scapolare associata a una cifosi toracica alta, un'altra soluzione consiste nell'esercizio di autotrazione mediante i trapezi. Le mani sono posizionate dietro i glutei; il paziente esegue quindi un'autotrazione mediante i trapezi. Il fisioterapista gli indica di sollevare le spalle (Fig. 13.85).

È possibile associare tutte queste correzioni a una cifosi toracica media, a una derotazione verso la concavità, a una flessione favorita dal trapezio concavo e alla messa in tensione dei muscoli spinali mediante una lieve flessione in avanti del tronco.
Occorre assicurarsi che la flessione anteriore del tronco avvenga a livello coxofemorale e non a livello lombare, per evitare di aumentare le sollecitazioni sul disco intervertebrale. La flessione viene eseguita passivamente dal fisioterapista, che può migliorare la mobilità con la tecnica «hold-relax».

La correzione posturale eseguita nelle tre posizioni — seduta, in piedi e sdraiata — deve ora essere riprodotta con l'ausilio della spalliera. La correzione passiva è da evitare; tuttavia, mentre aiuta la paziente a posizionarsi, il fisioterapista le chiede di spingere con la mano sul lato concavo e di eseguire un'estensione assiale attiva (Fig. 13.88).



Fig. 13.88 Correzione mediante allungamento del trapezio concavo in catena cinetica chiusa

ESEMPIO DI SCOLIOSI DDS

Il secondo paziente, di 57 anni, presenta un'instabilità dolorosa dovuta a una dislocazione rotatoria, la complicanza più frequente in età adulta (Fig. 13.89).

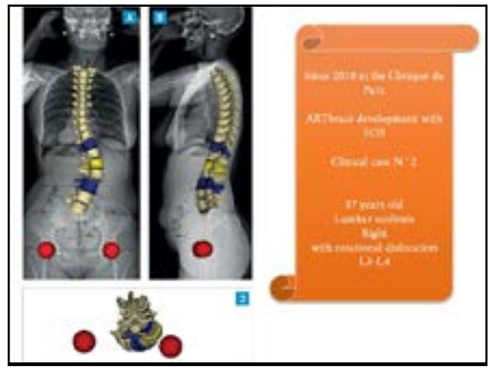

Fig. 13.89 Scoliosi degenerativa dell'adulto toraco-lombare ancora equilibrata

Viene trattata con un corsetto bivalve in polietilene a sovrapposizione, che allevia parzialmente il dolore, ma corregge poco lo squilibrio dell'asse occipitale verso il lato della convessità.
Nei pazienti con instabilità da lussazione rotatoria, il problema è rappresentato dal dolore e dalla rigidità lombo-pelvica. La rieducazione sarà molto meno orientata agli esercizi ginnici e si concentrerà essenzialmente sul mantenimento della lordosi lombare. Da 40 anni, a Lione, la fisioterapia tiene conto della morfotipologia sagittale del paziente.
In questa posizione a squadra di 90°, il paziente è rilassato e libero a livello articolare, con decoaptazione delle faccette articolari (Fig. 13.90).



Fig. 13.90 Decoaptazione delle articolazioni faccettarie

La prima fase consiste nell'eseguire un'antiversione pelvica, proiettando gli ischi verso l'alto (Fig. 13.91).



Fig. 13.91 Riequilibrio del bacino

Successivamente, si mettono in tensione i muscoli ischiocrurali (Fig. 13.92).



Fig. 13.92 Messa in tensione del retto femorale concavo

Se questa manovra è dolorosa, si chiederà al paziente di flettere il ginocchio. In questa posizione di lordosi massima, l'indice del fisioterapista mobilizza i processi spinoso e trasverso per favorire la mobilità segmentaria e stimolare i recettori del sistema extrapiramidale. Con l'aiuto di una riga flessibile da disegno, il paziente può visualizzare la propria lordosi.
Il dolore è al centro della fisioterapia per queste scoliosi. Il 40% dei pazienti troverà sollievo con la sola fisioterapia, soprattutto a livello delle controcurve; per gli altri, la fisioterapia sarà integrata da un corsetto. I massaggi saranno di tipo classico, degenerativo o riflesso, per ridurre le contratture della concavità. I «tratti riflessi» combinano il massaggio vero e proprio, con un'azione meccanica attraverso il rilascio fasciale e del tessuto cellulare sottocutaneo, e al contempo forniscono un'informazione propriocettiva di mantenimento-rilassamento a livello della colonna lombare. La contrattura

cederà nella direzione della deformità. La tecnica hold-relax dei muscoli latissimus dorsi, quadratus lumborum, obliquo e trasverso si esegue chiudendo l'angolo ileo-lombare nella concavità.
Questi esercizi si eseguono con controllo respiratorio, insistendo sul volume di riserva espiratoria.

Esercizio n. 7



Fig. 13.96 Auto-allungamento assiale con le mani sui fianchi

Una volta acquisita questa detorsione geometrica, la detorsione meccanica viene completata con un'azione diretta sul torace sul piano orizzontale. La derotazione si effettua attraverso la concavità mediante la tecnica hold-relax.
Dopo la decoaptazione delle articolazioni faccettarie, il paziente deve spingere contro la mano sinistra del fisioterapista, posizionata nella concavità posteriore. Dopo l'esercizio a catena cinetica aperta, il fisioterapista stabilizza il cingolo scapolare in catena cinetica chiusa. Con la mano sinistra sotto la gibbosità, esegue un'estensione per ottenere la massima decoaptazione delle articolazioni faccettarie. Durante l'espirazione, il paziente cerca di aprire la concavità.
Nella cosiddetta posizione spagnola, con entrambe le mani appoggiate sulle creste iliache, si chiede al paziente di eseguire un auto-allungamento assiale attivo. Questa estensione assiale favorisce il rilascio nella zona di giunzione tra la fascia toracolombare e la fascia lombo-glutea. I massaggi mirano a liberare le aderenze associate alle contratture della concavità.

Esercizio n. 7

Lavoro percettivo sull'apertura della concavità, associato alla tecnica hold-relax e al modellamento della convessità in allungamento assiale durante l'espirazione. Questa posizione del cavaliere, che consente di stabilizzare il bacino con la mano sinistra e di eseguire l'allungamento assiale con la mano destra sotto la gibbosità, è preferibile al decubito supino. Questa posizione consente l'apertura e l'equalizzazione a livello iliaco e l'allungamento assiale dei muscoli spinali, che possono essere rinforzati isometricamente per favorire la lordosi (Fig. 13.93).



Fig. 13.93 Mantenimento dell'equilibrio isostatico durante un esercizio a pendolo

Esercizio n. 8

Il lavoro dei muscoli spinali può essere attivo combinando, da un lato, la via tettospinale attraverso l'asta di livellamento e gli arti superiori e, dall'altro, la correzione della cifosi toracica mediante il cingolo scapolare (Fig. 13.94).



Fig. 13.94 Detorsione geometrica in equilibrio isostatico sagittale

In una posizione analoga, con l'arto inferiore sul lato concavo, si allungano i quadricipiti, in particolare il retto femorale, il principale muscolo anteriore, e lo psoas, migliorandone l'elasticità. Questa elasticità contribuisce alla lordosi. Occorre evitare qualsiasi rotazione del bacino mantenendo il contatto dell'ileo anteriore con il lettino da visita.

In presenza di una curva singola, è possibile allungare simultaneamente l'intera catena concava anterolaterale sinistra, associando l'apertura sul piano frontale all'estensione sul piano sagittale e sfruttando il braccio di leva dei cingoli scapolare e pelvico. Questo esercizio realizza una vera e propria regolazione neuromotoria, ripristinando la massima mobilità nella direzione della correzione dei difetti (Fig. 13.95).



Fig. 13.95 Mobilizzazione passiva manuale della convessità

La posizione seduta funzionale è quella classica nell'adulto, con le 2 tuberosità ischiatiche appoggiate sul lettino da visita. La posizione del cavaliere favorisce l'antiversione del bacino e la lordosi lombosacrale. Il bastone mantenuto orizzontale stimola il tratto tettospinale. Durante l'esercizio del bilanciere, si osserva il persistere di difetti dell'equilibrio isostatico sul piano sagittale, che emergono con la fatica. In questo caso, si osservano una marcata cifosi toracica e la chiusura dell'angolo concavo iliolombare sinistro. Questo esercizio consente anche di rinforzare i muscoli addominali in posizione di allungamento assiale. Il bastone è tenuto orizzontalmente all'altezza dello sguardo e si chiede al paziente di evitare la gibbosità, ossia di spostare il tratto lombare in lordosi e di allungarsi assialmente. La testa, la scapola e il sacro devono trovarsi sulla stessa linea anatomica (Fig. 13.96).

Esercizio n. 11

La spalliera consente l'autoriabilitazione. Gli arti superiori sono simmetrici e in massima estensione. Il paziente combina l'autoallungamento assiale attivo in detorsione geometrica con l'evitamento della gibbosità, per completare la detorsione meccanica. La lordosi lombare viene mantenuta mentre il fisioterapista abbassa il sacro, quindi guida e accompagna il movimento di traslazione (Fig. 13.97).



Fig. 13.97 Autoallungamento in catena cinetica chiusa

La spalliera con staffa per l'anca può essere utilizzata anche senza lettino da visita. In questa posizione, dopo aver controllato la lordosi, si riproduce l'evitamento della gibbosità con apertura della concavità. La detorsione meccanica mediante derotazione nella concavità è facilitata in questa posizione. È possibile tonificare anche il muscolo trasverso dell'addome contraendolo (Fig. 13.98).



Fig. 13.98 Detorsione meccanica in catena cinetica chiusa e posizione quadrata

Esercizio n. 12

L'ultimo esercizio è quello del pattinatore. Senza cambiare posizione, la paziente lascia la spalliera, flette leggermente le ginocchia e appoggia l'altra mano sul sacro. Esegue quindi un autoallungamento in lordosi lombare e riduzione della cifosi toracica superiore. In questa posizione, si svolge un lavoro sinergico sui quadricipiti e sui muscoli spinali, in statica eccentrica, in posizione allungata e in decoaptazione. Questi muscoli mantengono la colonna vertebrale in posizione sul piano sagittale (Fig. 13.99).



Fig. 13.99 Esercizio del pattinatore

Il raddrizzamento in posizione eretta viene eseguito mantenendo la correzione sul piano sagittale (Fig. 13.100).



Fig. 13.100 Detorsione geometrica in posizione eretta

Completiamo la progressione analizzata nel paragrafo dedicato alla chinesiterapia posturale.

PROTOCOLLO E PROGRESSIONE

Il protocollo di chinesiterapia comprende, ove possibile, 12 sedute presso la clinica della schiena, con la definizione di un programma di esercizi quotidiani da svolgere a domicilio.
Successivamente, il trattamento guidato prosegue con il fisioterapista più vicino.

Prima settimana
La chinesiterapia deve essere orientata al sollievo dal dolore e si svolge in posizione supina mediante trazioni delicate e un lavoro di irradiazione dei muscoli pelvi-trocanterici; prevede inoltre il controllo della respirazione, poiché quella addominale è soppressa e occorre ricorrere a quella toracica, insistendo sull'espirazione e sollecitando gli addominali nel loro arco interno.

Seconda settimana
La chinesiterapia mira a rendere più flessibile l'angolo ileo-lombare, consentendo il modellamento della gibbosità e l'allungamento assiale in posizione seduta.

Terza settimana
La chinesiterapia diventa più globale, più generale, più tonica e più intensa. Utilizzeremo i bracci di leva del cingolo scapolare e del cingolo pelvico.
Le sedute si svolgeranno in posizione eretta.

LE INDICAZIONI

insistiamo su quanto segue:
- Regolazione podalica degli squilibri, con una compensazione sul piano frontale di 5 mm se il bacino e l'asse occipitale vengono riequilibrati in modo identico. Sul piano sagittale, si possono utilizzare piccoli rialzi del tallone di 3–5 cm per ridurre una cifosi lombare.
- L'igiene alimentare mira a limitare l'eccesso di peso.
- L'igiene posturale riguarda principalmente la postazione di lavoro.
- È indispensabile praticare regolarmente attività fisica all'aria aperta.

LE DIFFICOLTÀ

Una mobilizzazione eccessiva delle strutture passive può determinare una ripresa dell'evoluzione della scoliosi. È quindi necessario evitare gli allungamenti in posizioni estreme ed eseguirli in senso assiale e in una posizione il più possibile vicina a quella dell'immobilizzazione ortopedica.
La respirazione toracica alta è meno efficiente di quella addominale abituale e occorre porre l'accento sul miglioramento della capacità vitale. Poiché si tratta nella maggior parte dei casi di scoliosi lombari, il rischio di accentuazione della scoliosi durante l'inspirazione è basso, ma è necessario evitare l'affanno.
Sempre nel caso delle scoliosi lombari, il corsetto gessato corto è asimmetrico, ma, nell'ottica di riequilibrare il rachide, occorre sempre prestare attenzione all'equilibrio del cingolo scapolare.
In conclusione, il trattamento ortopedico ambulatoriale delle scoliosi dell'adulto, generalmente dolorose, riveste un ruolo di rilievo quando la sola fisioterapia è insufficiente.
In alcuni casi, consente di posticipare l'intervento chirurgico e può inoltre essere utile in presenza di dolore persistente dopo l'intervento.

3 I 12 esercizi di base per la SCOLIOSI DELL'ADULTO



1 - Consapevolezza del piano sagittale in posizione seduta. Utilizzo di un righello da architetto.



2 - Correzione della postura seduta con equilibrio isostatico sul piano sagittale. Mantenimento della lordosi fisiologica.



3 - Prima «équerre» «all'estremità del tavolo»: individuazione delle zone doloranti e sollievo tramite il massaggio.



4 - Prima «équerre» «all'estremità del tavolo» Esercizio dell'aereo con resistenza tramite sacchi di sabbia a livello cervico-toracico.



5 -Seconda «équerre» «in decubito» Armonizzazione delle tensioni della catena posteriore a livello degli arti inferiori.



6 - Terza «équerre» «a cavalletto». Armonizzazione delle tensioni della catena posteriore a livello della colonna vertebrale.



7 - Terza «équerre» «a cavalletto». Posizione «Wonder Woman» Autoallungamento assiale attivo.



8 - Terza «équerre» «a cavalletto». Doppia azione con bastone a livello. Allungamento assiale attivo.



9 - Ritorno al'»équerre» n. 1 Esercizio specifico di allungamento del muscolo retto anteriore.



10 - Ritorno al'»équerre» n. 1 Esercizio specifico per il rafforzamento del muscolo retto anteriore



11 - «Équerre» n. 4 «a spalliera» Autoallungamento assiale in lordosi.



12 - «Équerre» n° 4 «Pattinaggio di velocità»: tenere le mani incrociate dietro la schiena aiuta a correggere la cifosi

Video sul sito web: https://lyonmethod.fr/ba

Lo sport

PRATICA SPORTIVA IN CASO DI SCOLIOSI IN ETÀ ADULTA

Indicazioni al termine della crescita staturale

Occorre accertarsi che il paziente abbia compreso e seguito correttamente queste indicazioni.

Quando la crescita staturale è terminata, consigliamo **sport ad alto impatto assiale, come la corsa e** la danza, per favorire la fissazione del calcio nelle ossa e la formazione di una massa ossea consistente.

In particolare, in presenza di asimmetria delle coste, raccomandiamo di **evitare inspirazioni profonde e rapide, che favoris**cono la rotazione vertebrale e quindi l'affanno durante la pratica sportiva.

Per le curve lombari, **sconsigliamo inoltre le rapide flessioni del tronco in avanti e la** posizione in estensione con flessione anteriore del tronco.

Per tutte le curve, è importante **evitare la flessione e la rotazione simultanee, poi**ché la rotazione avviene a livello del disco e non dell'arco posteriore. Le rotazioni possono favorire la degenerazione del disco, all'origine della maggior parte delle complicanze in età adulta.

Il ginocchio è un punto debole nella scoliosi, con un aumento del rischio di artrodesi; è q**uindi opportuno evitare gli squat in caso di scoliosi**.

Principi fondamentali della pratica sportiva

· **Il rinforzo asimmetrico mirato: p**rivilegiare il lavoro dei muscoli profondi del tronco (trasverso dell'addome, estensori, multifido) per stabilizzare la colonna vertebrale. Il piano sagittale condiziona l'evoluzione della scoliosi in età adulta.

· **L'autoallungamento**: integrare l'estensione assiale attiva in ogni movimento per limitare le forze di compressione sulle concavità.

· **Evitare le iperpressioni: moder**are i carichi verticali diretti, le torsioni brusche non controllate e, in generale, le escursioni estreme nei 3 piani dello spazio.

Classificazione esplicativa delle attività sportive

Categoria	Discipline principali	Benefici e precauzioni
Altamente raccomandate	Nuoto (dorso), camminata con bastoncini, Pilates, yoga posturale, ciclismo su strada pianeggiante.	Favoriscono l'allungamento assiale e il rafforzamento del corsetto addominale senza impatti significativi sul suolo.
Da adattare / supervisionare	Corsa, allenamento con i pesi con carichi, tennis, golf.	Rischio di microtraumi o asimmetrie. Richiede un'eccellente tecnica di stabilizzazione del core e scarpe con un buon ammortizzamento.
Controindicati (scoliosi gravi)	Sollevamento pesi con carico assiale (squat), trampolino, sport da combattimento ad alto impatto.	Generano forze di compressione verticali e sollecitazioni di taglio incompatibili con l'integrità discale.

Indicazioni in base all'età

Durante il periodo di massima tenségrità, **fino a 40 anni,** è possibile praticare tutti gli sport ad alto livello, purché la colonna vertebrale sia dritta.
- Dopo i 40 anni, la riduzione dell'altezza dei dischi intervertebrali e la sarcopenia riducono le prestazioni fisiche.
- Dopo i 65 anni, l'artrosi è predominante. Il nuoto evita di sovraccaricare gli arti inferiori e consente di mantenere la lordosi lombare.

Età	Fisiologia	Attività
15 - 21 anni	Prima della completa maturità ossea	Jogging e corsa
21 - 40 anni	Tensegrità prima della sarcopenia e dell'osteopenia	Attività fisica con rafforzamento delle catene spirali
41 - 60 anni	Prima della riduzione funzionale del sistema extrapiramidale	Camminata nordica, ciclismo
Dopo i 60 anni	Fenomeni degenerativi asimmetrici	Nuoto, golf

Alcune scoliosi, anche con un angolo di Cobb ridotto, progrediscono in età adulta, in particolare nelle regioni lombare e toracolombare.

La progressione avviene in cifosi. Raccomandiamo per**tanto la pratica di un'attività fisica che favorisca la lordosi,** e in questi casi il nuoto ci sembra particolarmente utile.

Conclusioni per la pratica clinica

Durante la crescita, la sedentarietà non provoca una riduzione del numero di fibre muscolari. Lo stesso non vale in età adulta. L**'inattività è il principale nemico della scoliosi dell'adulto, poich**é favorisce l'amiotrofia, la sarcopenia con perdita del numero di fibre muscolari e la rigidità.

L'attività sportiva deve essere incoraggiata in modo personalizzato, idealmente in coordinamento con una fisioterapia specifica (secondo il metodo lionese o un approccio globale).



L'ergonomia

L'ergonomia nella scoliosi dell'adulto costituisce un pilastro fondamentale del trattamento conservativo e mira a interrompere il «circolo vizioso» del deterioramento meccanico assiale. A differenza della scoliosi adolescenziale, negli adulti con scoliosi (sia idiopatica di lunga data sia degenerativa de novo) la colonna vertebrale è strutturalmente rigida, soggetta a squilibri sagittali e frontali e spesso dolorosa.

La sezione dedicata all'ergonomia si articola attorno alla salvaguardia della colonna vertebrale, al mantenimento dell'equilibrio sagittale e all'integrazione dei principi di derotazione attiva nella vita quotidiana.

I. OBIETTIVI TERAPEUTICI DELL'ERGONOMIA NELL'ADULTO

L'approccio ergonomico non mira a ridurre l'angolo di Cobb (ormai stabilizzato nell'età adulta), ma persegue quattro obiettivi clinici specifici:

Il controllo del dolore : ridurre le tensioni muscolari asimmetriche associate ai meccanismi di compensazione.

La preservazione dell'equilibrio sagittale: contrastare l'inclinazione anteriore (il cedimento del tronco in avanti dovuto alla degenerazione discale e alla perdita della lordosi).

La protezione articolare: limitare le sollecitazioni asimmetriche di taglio sulle faccette articolari lombari e sui dischi intervertebrali.

L'ottimizzazione funzionale: mantenere l'autonomia e la capacità respiratoria nelle attività quotidiane e lavorative.

II. ERGONOMIA NELLE POSTAZIONI DI LAVORO E IN POSIZIONE SEDUTA

La posizione seduta prolungata comporta un alto rischio di cedimento posturale. L'allestimento deve favorire l'autoallungamento e limitare la traslazione laterale. Deve inoltre tenere conto dell'incidenza pelvica.

Supporto lombare e piano sagittale: è indispensabile utilizzare un supporto lombare regolabile per sostenere la lordosi; ciò contribuisce a riportare posteriormente il centro di gravità e a evitare la cifosi compensatoria.

Correzione asimmetrica (cuscino di compensazione): in caso di cedimento asimmetrico o squilibrio pelvico, il terapista occupazionale o il fisioterapista può prescrivere un cuscino inclinato o uno spessore sotto l'ischio, sul lato della concavità lombare, per orizzontalizzare la base sacrale.

Mobilizzazione della seduta: quando possibile, occorre insegnare al paziente ad alternare la posizione di ascolto (schiena appoggiata allo schienale) e quella di digitazione al computer. L'alternanza periodica con una palla svizzera o un cuscino ad aria (tipo disco-sit) stimola i muscoli stabilizzatori profondi e il sistema extrapiramidale, in conformità con i principi del metodo lionese

Interfaccia uomo-macchina: sollevare gli schermi all'altezza degli occhi per evitare la protrazione delle spalle e mantenere la stabilizzazione cefalica. È indispensabile utilizzare 2 schermi per limitare i consueti dolori cervicotoracici;

III. GESTIONE DEI CARICHI E DEI TRASFERIMENTI (ECONOMIA RACHIDEA)

L'adulto con scoliosi presenta una minore resistenza alle forze di torsione e di compressione assiale.

Blocco lombare e spinta degli arti inferiori: per raccogliere un oggetto, occorre evitare la flessione delle ginocchia. È necessario utilizzare un terzo punto d'appoggio oppure flettere le anche a 90°, mantenendo la lordosi lombare.

Avvicinamento del centro di gravità: i carichi devono essere tenuti il più vicino possibile allo sterno, per ridurre il braccio di leva e l'iperpressione discale anteriore.

Divieto di torsioni combinate: la rotazione deve avvenire attraverso i piedi (rotazione delle anche) e non mediante una rotazione segmentaria della colonna vertebrale, che aggraverebbe la derotazione scoliotica patologica.

IV. POSTURE DI RIPOSO E SONNO

Il riposo notturno deve ridurre al minimo le sollecitazioni dovute alla tensione asimmetrica indotta dalla deformità tridimensionale.

Decubito laterale (sul fianco): posizionare un cuscino tra le ginocchia per stabilizzare il bacino. In presenza di una scoliosi con una marcata curva lombare, un piccolo cuscino collocato sotto la concavità sostiene la colonna vertebrale ed evita un cedimento doloroso durante la notte.

Decubito supino (sulla schiena): si raccomanda di posizionare un cuscino sotto le ginocchia per rilassare i muscoli psoas e attenuare l'iperlordosi dolorosa o, al contrario, compensare un dorso piatto.

Materasso e biancheria da letto: privilegiare una rigidità medio-alta e uno strato di comfort ad alta resilienza (schiuma viscoelastica ad alta densità), per adattarsi alle gibbe senza creare punti di pressione dolorosi.

V. INTEGRAZIONE DELL'ERGONOMIA NEL PROTOCOLLO FISIOTERAPICO

L'ergonomia non può essere dissociata dai programmi riabilitativi specifici (come i metodi di Schroth o di Lione):

Integrazione dell'autocorrezione attiva: il paziente deve imparare a integrare gli esercizi di derotazione e di espansione respiratoria nei gesti quotidiani (ad es. lavare i piatti mantenendo una postura di autoallungamento).

Collegamento con l'ortesi (Corsetto): quando il trattamento conservativo include un corsetto di sostegno per adulti, l'ergonomia adatta l'ambiente alle limitazioni della mobilità imposte dal dispositivo (uso di pinze prensili, rialzo delle sedute).

SINTESI

Parametro ergonomico	Rischio clinico nell'adulto	Soluzione conservativa raccomandata
Posizione seduta prolungata	Cedimento in cifosi, aggravamento dell'inclinazione anteriore del tronco.	Supporto lombare rigido, cuscino di seduta asimmetrico, alternanza tra ascolto e scrittura.
Movimentazione dei carichi	Forze di taglio sulle faccette articolari, ernie compressive.	Divieto di combinare i movimenti di flessione e torsione.
Sonno	Tensioni muscolari asimmetriche sul lato concavo o convesso.	Posizionamento di cuscini nelle concavità e materasso adatto alle gibbe.
Attività fisica	Microtraumi su un rachide asimmetrico.	Sport con carico simmetrico e auto-allungamento; evitare gli sport con impatti asimmetrici o carichi sopra le spalle.

IIb Corsetti per adulti

Il trattamento con corsetto nell'adulto non mira a correggere in modo permanente la deformità anatomica ossea, poiché la crescita ossea è terminata.

A differenza dell'uso nei bambini o negli adolescenti (nei quali il corsetto guida la crescita durante la notte), il presupposto del trattamento ortopedico nell'adulto è:
- la ricerca di un equilibrio antalgico,
- la stabilizzazione meccanica mediante il riequilibrio delle tensioni delle strutture paravertebrali e
- di un supporto funzionale che riduca i carichi sulla colonna vertebrale.

Obiettivi principali nell'adulto
Il termine «correttore» non si riferisce all'osso, bensì ai tessuti molli paravertebrali:

Alleviamento del dolore (azione antalgica): è l'indicazione principale. Il corsetto correttivo riequilibra i carichi meccanici sulle articolazioni interapofisarie e sui dischi intervertebrali, spesso interessati da artrosi secondaria.

Stabilizzazione della deformità: la rimessa in tensione delle strutture paravertebrali rallenta la progressione della curva (in particolare nelle scoliosi degenerative cosiddette de novo) e previene il collasso posturale.

Ripristino dell'equilibrio sagittale e frontale: aiuta il paziente a contrastare lo squilibrio del tronco (tendenza a inclinarsi in avanti o lateralmente), migliorando così il raggio di deambulazione.

Riposo segmentario: durante le riacutizzazioni dolorose acute, offre un sostegno rigido «a clessidra» che riduce di 1/3 i carichi meccanici sul rachide.

Obiettivi e principi del busto ARTbrace

Il trattamento ortopedico lionese delle Scoliosi dell'adulto è rivolto alle scoliosi degenerative dell'adulto con instabilità, eventualmente sottoposte a intervento chirurgico (Fig. 13.101).

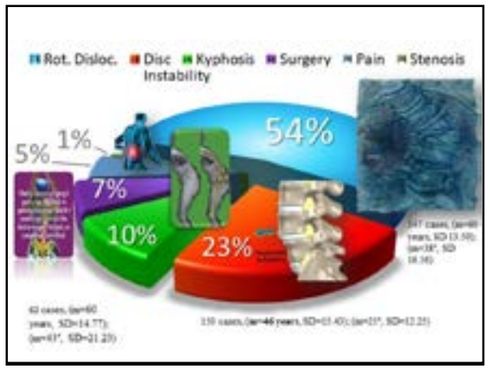

Fig. 13.101 Principali indicazioni all'uso del tutore nell'adulto

1. Alleviamento del dolore e riduzione dell'infiammazione

È spesso il principale motivo di prescrizione. La scoliosi dell'adulto (sia essa una scoliosi idiopatica di lunga data o una scoliosi degenerativa «de novo») è frequentemente associata a discopatie o ad artrosi asimmetrica.

Il corsetto rigido esercita **un massaggio locale** con effetto analgesico.

Il c**orsetto limita i movimenti meccanici dolorosi alle estremità dell'ampiezza di movimento e riduce il carico sui dischi intervertebrali e sulle articolazioni posteriori interessate.**

Riducendo i fenomeni infiammatori locali, allevia efficacemente la lombalgia o la dorsalgia.

Consente inoltre di proteggere il disco riducendo le sollecitazioni meccaniche e di ottenere un riallineamento tridimensionale della colonna vertebrale.

2. Stabilizzazione e rallentamento della progressione

Contrariamente a quanto si crede, la scoliosi può continuare a peggiorare in età adulta a causa della degenerazione dei dischi e dei legamenti.
In caso di scoliosi lombare o toracolombare in progressione (documentata da un aumento dell'angolo di Cobb di almeno 5° tra due radiografie), l'uso regolare di un corsetto rigido (per almeno 5-6 ore al giorno, secondo le stime) consente di rallentare la progressione della curva.

3. Miglioramento del sostegno del tronco e dell'equilibrio sagittale/frontale

Con il tempo, la scoliosi provoca uno squilibrio globale del corpo (il tronco si inclina in avanti o lateralmente).
Il Corsetto ARTbrace, che corregge sul piano frontale e su quello sagittale, riequilibra la colonna vertebrale su entrambi i piani. Agisce come un tutore meccanico che riallinea il rachide e raddrizza il tronco.
Compensa l'affaticamento muscolare a fine giornata offrendo un sostegno stabile, che consente al paziente di mantenere una postura più eretta e meno dispendiosa dal punto di vista energetico.

4. Strumento per il rinforzo muscolare attivo

L'ortesi rigida sollecita la muscolatura attraverso un'auto-elongazione assiale attiva. Nel complesso, facilita la fisioterapia.

5. Preservazione della funzionalità e dell'autonomia nella vita

quotidiana

Il bloccaggio automatico della colonna vertebrale ottenuto con il corsetto facilita l'automatizzazione della triplice flessione e il rafforzamento dei muscoli degli arti inferiori.
Si riscontra inoltre una maggiore mobilità del cingolo scapolare e del cingolo pelvico.

Riducendo il dolore e l'affaticamento posturale, l'ortesi agevola le attività della vita quotidiana (come camminare a lungo, svolgere le faccende domestiche o lavorare in posizione statica).

In alcuni casi complessi o nei pazienti anziani, può rappresentare un'alternativa efficace o una soluzione temporanea in attesa di un intervento chirurgico impegnativo (artrodesi).

6. Modellamento estetico

Come con tutti i corsetti rigidi, è possibile rendere più simmetrica la silhouette in presenza delle deformità più gravi. Il design asimmetrico migliora l'estetica.

Il protocollo prevede l'utilizzo di un'ortesi correttiva ARTbrace per adulti in poliammide 6 da 3 mm, da indossare a tempo pieno per almeno 3 settimane. Successivamente, l'ortesi viene indossata per 4 ore al giorno. La fisioterapia viene intensificata fin dall'inizio dell'utilizzo del corsetto.

Principi

A differenza dei corsetti tradizionali, che mirano principalmente a bloccare il tronco, l'ARTbrace si basa su principi correttivi dinamici tridimensionali.

1. La torsione rigida asimmetrica

Il concetto fondamentale dell'ARTbrace si basa sull**a detorsione geometrica.**

L'asimmetria attiva : invece di esercitare una semplice pressione laterale passiva, il corsetto utilizza un volume interno asimmetrico. Crea zone di appoggio selettive in corrispondenza delle gibbosità (convessità), lasciando al contempo spazio (camere di espansione) sul lato concavo.

La detorsione meccanica: agisce invertendo il movimento tridimensionale della scoliosi. Bloccando il bacino e inducendo una rotazione inversa all'apice della curva, «svita» la colonna vertebrale per riallinearla.
La **decompressione meccanica** a livello del bacino è garantita dalla «pinza in vita» e dal design «a clessidra».

2. Il rigoroso controllo del piano sagittale

Una delle principali difficoltà nell'adulto è il collasso in avanti del tronco (perdita della lordosi lombare e sindrome della schiena piatta). I corsetti classici in plastica non hanno la rigidità del metallo.
Mantenimento della lordosi fisiologica: l'ARTbrace integra la correzione tenendo conto dell'incidenza lombopelvica specifica di ciascun paziente.
Correzione dell'ipercifosi: è progettato per ripristinare o preservare curve armoniose sul piano sagittale, un aspetto fondamentale per ridurre l'affaticamento muscolare e la difficoltà a camminare nell'adulto.

3. Progettazione tecnologica CAD/CAM in posizione corretta

L'efficacia dell'ARTbrace si basa sul suo metodo di fabbricazione moderno e digitaliz**zato:Scansione ottica 3D**: non è più necessario il calco tradizionale in gesso. Uno scanner 3D acquisisce l'anatomia precisa del paziente in posizione corretta.
Posture correttive durante la scansione: il paziente viene sottoposto a scansione in una posizione specifica che avvia già la correzione fisica.
Modellazione al computer (CAD/CAM): prima di realizzare l'ortesi, ingegneri e tecnici ortopedici regolano con precisione millimetrica le zone di scarico e di appoggio nel software.

4. Materiale in poliammide:

Rigidità e sottigliezza
L'ARTbrace per adulti è realizzato in poliammide ad alte prestazioni.
Questo materiale consente di ottenere una rigidità estrema (indispensabile per contrastare la rigidità della colonna vertebrale adulta), pur restando molto più sottile e leggero rispetto alle plastiche tradizionali. Ciò ne facilita notevolmente la discrezione sotto gli abiti e l'accettazione nella vita quotidiana.

Caratteristiche del Corsetto ARTbrace per adulti

Il trattamento è completamente ambulatoriale.
Riduzione mediante scansione correttiva
La modellazione digitale viene eseguita in posizione eretta. Un mentoniere consente di stabilizzare la testa. Le mani sono incrociate dietro la nuca per accentuare al massimo la lordosi e recuperare la proiezione anteriore del tronco. Per evitare la proiezione anteriore del tronco, è necessario mantenere la verticalità dell'asse trago-acromion-trocantere-malleolo. Sul piano frontale, occorre correggere lo squilibrio dell'asse occipitale sostenendo il paziente all'altezza del gomito concavo e, talvolta, del trocantere (Fig. 13.102).



Fig. 13.102 Posizionamento del paziente per la modellazione digitale

Il corsetto

Il Corsetto ARTbrace per adulti è realizzato in poliammide 6 dello spessore di 3 mm. A differenza di quello per adolescenti, termina posteriormente prima delle punte delle scapole, tenendo conto della cifosi toracica.
L'aspetto importante è ripristinare la lordosi lombare (Fig. 13.103).



Fig. 13.103 Correzione sagittale nell'adulto con ARTbrace

L'altezza anteriore è generalmente sternoclavicolare, per una migliore distribuzione delle forze. Posteriormente, la linea dell'assetto sacrale è alta, generalmente a livello di S2, per favorire una maggiore antiversione del bacino. La linea di taglio toracica è situata sotto la punta delle scapole, che stimola in estensione. Il margine posteriore superiore può essere asimmetrico, più alto sul lato convesso, per riequilibrare la colonna sul piano frontale (Fig. 13.104).



Fig. 13.104 Correzione frontale nell'adulto con ARTbrace

La consegna del corsetto richiede molta attenzione e un'adeguata educazione del paziente.

Consegna di un corsetto nell'adulto
Il primo controllo radiologico può essere effettuato 3 giorni dopo l'applicazione dell'ortesi

(Fig. 13.105-106).

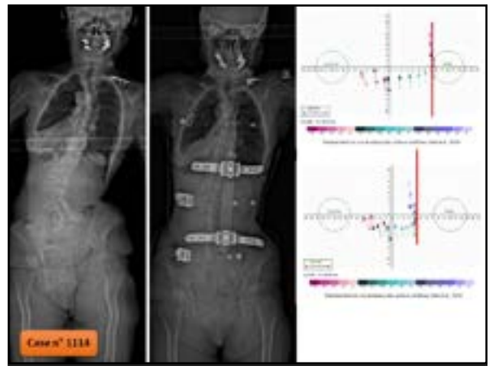

Fig. 13.105 Corsetto correttivo frontale efficace

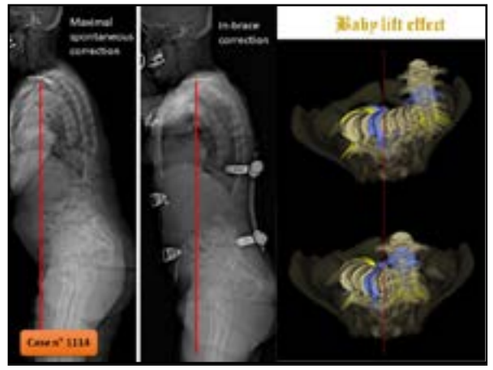

Fig. 13.106 Corsetto correttivo sagittale efficace e derotazione.

Al termine del periodo complessivo, l'ortesi viene indossata per almeno 4 ore al giorno (in media, i pazienti la indossano per 6 ore) per 6 mesi. Il primo controllo viene effettuato 6 mesi dopo la consegna dell'ortesi, quindi ogni 2 anni. Dopo 6 mesi, il paziente indossa il corsetto per 1 ora dopo l'attività sportiva e, al bisogno, in caso di dolore o di sforzi intensi.

INDICAZIONI

Abbiamo scelto di raggruppare le indicazioni in base ai motivi di consultazione più frequenti.

IN BASE AL DOLORE

È il caso più frequente. È necessario distinguere in base alla localizzazione.
Dolore a livello della cerniera.
A livello della cerniera lombosacrale, si tratta più spesso di una ***Dislocazione rotatoria , ch***e radiologicamente si manifesta con una rotazione brusca tra due vertebre lombari inferiori. È un'indicazione al trattamento ortopedico, che consente nella maggior parte dei casi di evitare l'intervento chirurgico.
A livello della cerniera toracolombare, nelle scoliosi maggiori a doppia curva, si verifica un sovraccarico della cerniera tra due zone rigide, con una possibile evoluzione in cifosi.

Dolore nella concavità
Si verifica un'iperpressione con dolore di tipo artritico. I muscoli paravertebrali sono in posizione accorciata e spesso retratti a causa della debolezza delle fibre muscolari di tipo I. Se la fisioterapia non è sufficiente, il trattamento ortopedico prevede uno scarico globale tra il cingolo pelvico e quello scapolare oppure uno scarico parziale a tre punti a livello lombare e toracolombare.

Dolori in corrispondenza della gibbosità
È presente un'osteoporosi da detrazione a livello della convessità della curva. I muscoli sono allungati e spesso poco efficienti.
Il trattamento ortopedico consente di alleviare il dolore in caso di squilibrio vertebrale.
Il dolore meccanico costituisce quindi l'indicazione d'elezione al trattamento ortopedico, che agisce globalmente sul rachide toracico e lombare e su numerose componenti del dolore:
- sovraccarico del disco,
- insufficienza della muscolatura,
- immobilizzazione delle strutture legamentose,
- irrigidimento delle zone ipermobili,
- riequilibrio lungo la linea di gravità,
- limitazione delle escursioni articolari estreme,
- preservazione della colonna vertebrale.

Il trattamento non ha effetto sui dolori non meccanici, che saranno quindi presi in carico dall'ambulatorio di terapia del dolore.
Il trattamento ortopedico è indicato quando la fisioterapia convenzionale non è più efficace.
In funzione dell'evoluzione angolare della scoliosi
In età adulta, la scoliosi evolve in media di 1° all'anno per angolazioni superiori a 30°, se non è stata trattata ortopedicamente durante l'adolescenza, e di 0,25° all'anno se è stata trattata ortopedicamente.
Si tratta di una media, poiché alcune scoliosi rimangono perfettamente stabili in età adulta, mentre altre evolvono molto più rapidamente della media.

Per la scoliosi dell'adulto raccomandiamo controlli regolari ogni cinque anni, così da disporre di una documentazione radiologica affidabile; infatti, l'errore di misurazione dovuto alla posizione durante la radiografia è di 5°.
Il dolore non è sempre correlato all'evoluzione angolare. Il rischio di progressione angolare è

favorito dall'osteoporosi, da una muscolatura insufficiente, da uno squilibrio vertebrale e da un'ipermobilità legamentosa.
La gravidanza, se monitorata con la fisioterapia, non costituisce un fattore di rischio per le scoliosi trattate ortopedicamente durante l'adolescenza, tranne in caso di gravidanza gemellare.
Il trattamento ortopedico è giustificato in caso di variazioni angolari superiori a 2° all'anno.
Tuttavia, in assenza di dolore, l'uso del corsetto è limitato a 2 ore al giorno. Si tratta piuttosto di un ausilio alla fisioterapia attiva e al controllo posturale.

In base agli squilibri

Uno squilibrio sul piano frontale o sagittale allontana strutture già fragili dalla linea di gravità e rende impossibile riequilibrare l'asse vertebrale attraverso la muscolatura.
Questi squilibri sono spesso associati a discopatie e dislocazioni rotatorie.
La cifosi toracolombare è frequente e spiega perché, nella realizzazione del corsetto e durante la fisioterapia, si rispetti sistematicamente la lordosi fisiologica.
È necessario intervenire non appena compare lo squilibrio, soprattutto nelle persone anziane.

In base alla discopatia

Una riduzione dello spazio discale può accentuarsi sul piano frontale e favorire lo squilibrio della scoliosi.
La vera ernia discale è rara nella nostra esperienza e sottolineiamo la difficoltà di interpretazione delle scansioni TC, il cui fascio deve essere obliquo non solo sul piano sagittale, ma anche su quello frontale. L'esame di scelta è la risonanza magnetica, che può rivelare differenze nell'idratazione discale.
Calcificazioni discali sono state descritte nel 5% delle scoliosi idiopatiche dell'adulto. Si formano nelle convessità delle curve, come per effetto di una distensione. Si formano ai due lati del piano mediano del disco. Non si accompagnano a dolore né a disabilità (Biot, 1994).
Il trattamento ortopedico, come per la lombalgia in assenza di scoliosi, sarà prolungato per sei mesi.

In funzione della dislocazione rotatoria

Uno dei fattori frequenti di scompenso a livello lombare è la lussazione rotatoria, che alla radiografia in proiezione anteroposteriore si manifesta con uno spostamento frontale dei corpi vertebrali, più spesso a livello di L3-L4.
La rotazione della vertebra inferiore è minima, mentre quella della vertebra superiore è importante e comporta uno spostamento dei processi spinosi e dei peduncoli.
In questo caso sono frequenti una ripresa della progressione angolare della scoliosi e la comparsa di dolore.

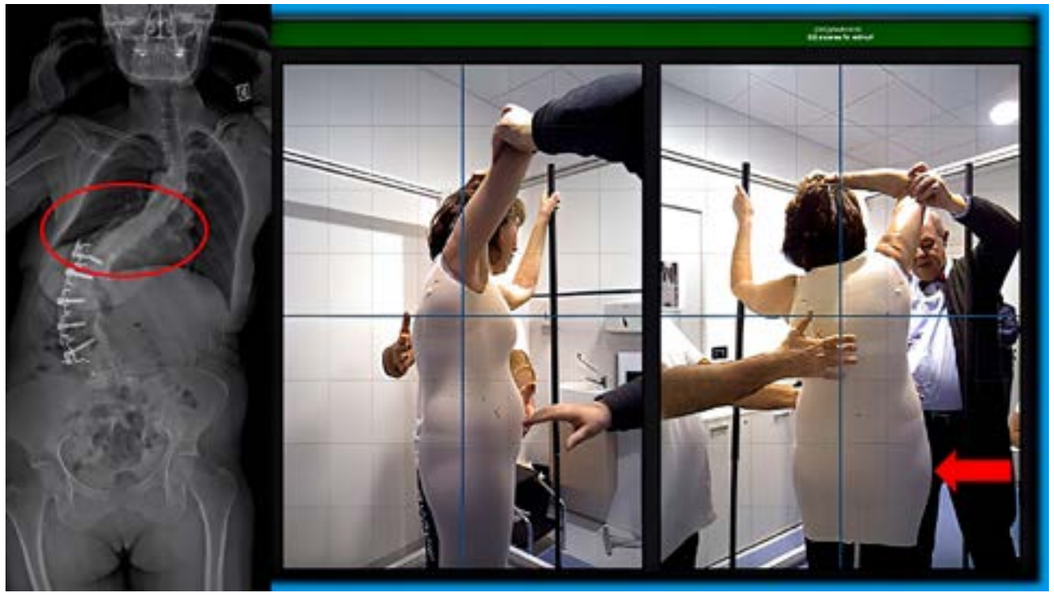

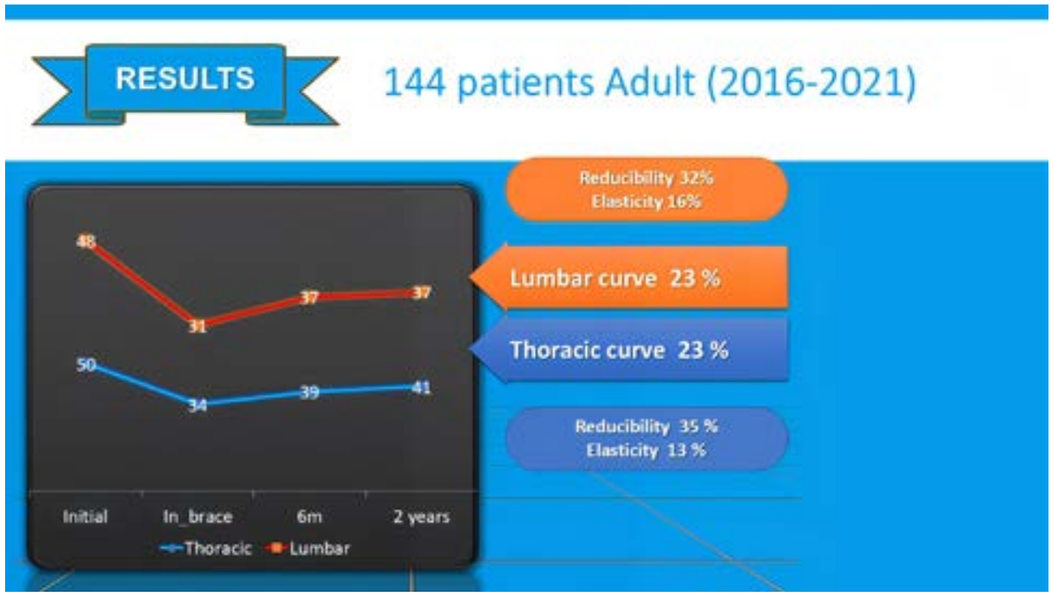

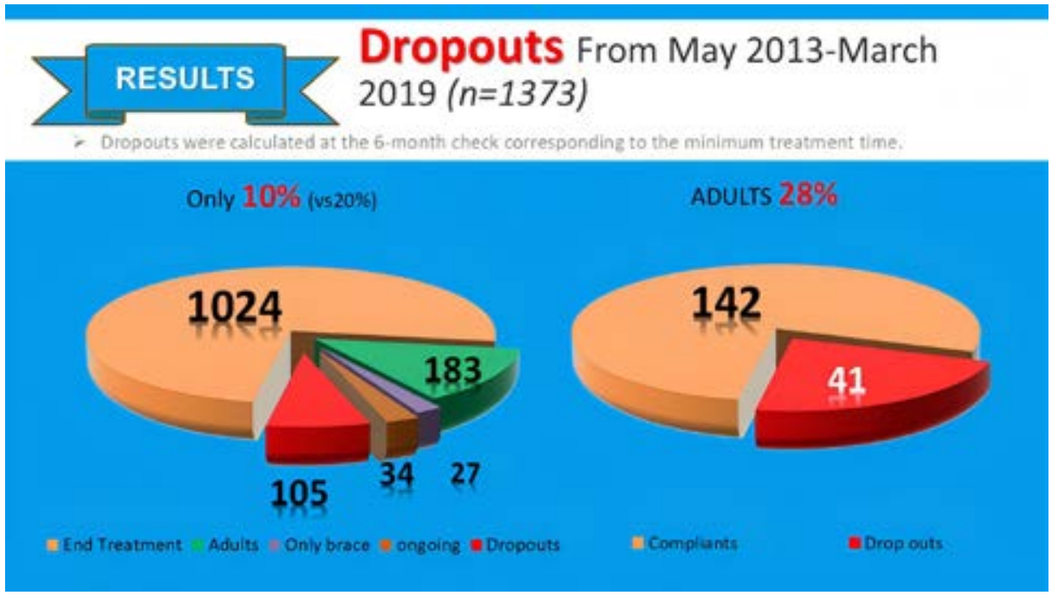

Prescrizione del busto ARTbrace per adulti

La prescrizione del Corsetto ARTbrace (Asymmetric Rigid Torsion Brace) nell'adulto segna un'evoluzione significativa nel trattamento conservativo della scoliosi dell'adulto, sia essa una scoliosi idiopatica di lunga data o una scoliosi degenerativa de novo. Sviluppato nell'ambito del Metodo lionese dal Dott. Jean-Claude de Mauroy, questo corsetto rigido asimmetrico si discosta dai vecchi tutori passivi di immobilizzazione, offrendo una correzione geometrica attiva in tre dimensioni. Ecco gli elementi chiave che strutturano la prescrizione, da includere in una monografia medica.

1. Indicazioni cliniche e obiettivi terapeutici

A differenza dell'adolescente, per il quale il trattamento mira principalmente a ottenere una correzione angolare duratura al termine della crescita, la prescrizione del corsetto nell'adulto risponde a precise esigenze meccaniche e sintomatiche:

Trattamento del dolore: sollievo dalla lombalgia cronica e dal dolore radicolare associato alla decompressione o all'instabilità articolare.

Controllo della progressione: rallentamento della progressione lineare della curvatura vertebrale (spesso superiore a 0,5° o 1° all'anno dopo la menopausa o a causa della discartrosi).

Ripristino dell'equilibrio sagittale e frontale: correzione dello squilibrio anteriore (flat back o perdita della lordosi lombare) e della traslazione dell'asse occipito-sacrale.
Alternativa alla chirurgia: proposta in caso di controindicazione all'intervento o quando il paziente rifiuta un intervento maggiore di artrodesi.

2. Specificità biomeccaniche dell'ARTbrace per adulti

L'ARTbrace si distingue fondamentalmente dai corsetti classici in polietilene termoformato a due valve:
Principio di detorsione e traslazione assiale: applica un sistema meccanico che associa una traslazione a una detorsione inversa rispetto alla deformità scoliotica lungo l'asse verticale (Z), anziché esercitare una semplice pressione laterale.
Materiale ad alte prestazioni: realizzato in poliammide 6 (spessore di 3 mm) o Europlex, offre un'elevata resistenza per contrastare la rigidità strutturale della colonna vertebrale adulta, pur rimanendo leggero.
Modellazione e tecnologia CAD/CAM: realizzata interamente in digitale, senza gesso, mediante la sovrapposizione di scansioni ottiche acquisite in posizione corretta (modellazione segmentaria), per ottimizzare la precisione e la tollerabilità cutanea.

3. Modalità di prescrizione e protocollo d'uso

La prescrizione medica deve essere precisa e accompagnata da un follow-up multidisciplinare.

Parametro di prescrizione Protocollo standard nell'adulto

Tipo di ortesi:
Corsetto di detorsione asimmetrico su misura tipo ARTbrace.
Durata quotidiana di utilizzo: nessun periodo di adattamento. Il tutore viene indossato per 3 settimane, 24 ore su 24, per ottenere il rilassamento viscoso delle strutture paravertebrali.
Successivamente, generalmente 6 ore al giorno. È preferibile indossarlo durante il giorno, nelle fasi di attività che provocano dolore, oppure la sera, per favorire il rilassamento dei tessuti.
Durata del trattamento: fase iniziale intensiva di almeno 6 mesi, da rivalutare in base all'evoluzione clinica e alla remissione del d**olore.**
Associazione terapeutica:
Fisioterapia vertebrale obbligatoria (esercizi specifici del metodo lionese) per prevenire l'amiotrofia e mantenere il tono posturale.

4. Risultati clinici attesi nell'adulto

I dati clinici del Centro Europeo della Colonna Vertebrale dimostrano l'efficacia di questo approccio:
Riduzione della curva con il corsetto: in radiografia con il corsetto si osserva una riduzione media del 35% dell'angolo di Cobb.
Correzione residua duratura: nel medio termine viene riportata una correzione angolare persistente di circa il 20%.
Miglioramento della qualità di vita: ottima tollerabilità cutanea e funzionale grazie all'apertura anteriore, che ne facilita l'uso in piena autonomia.

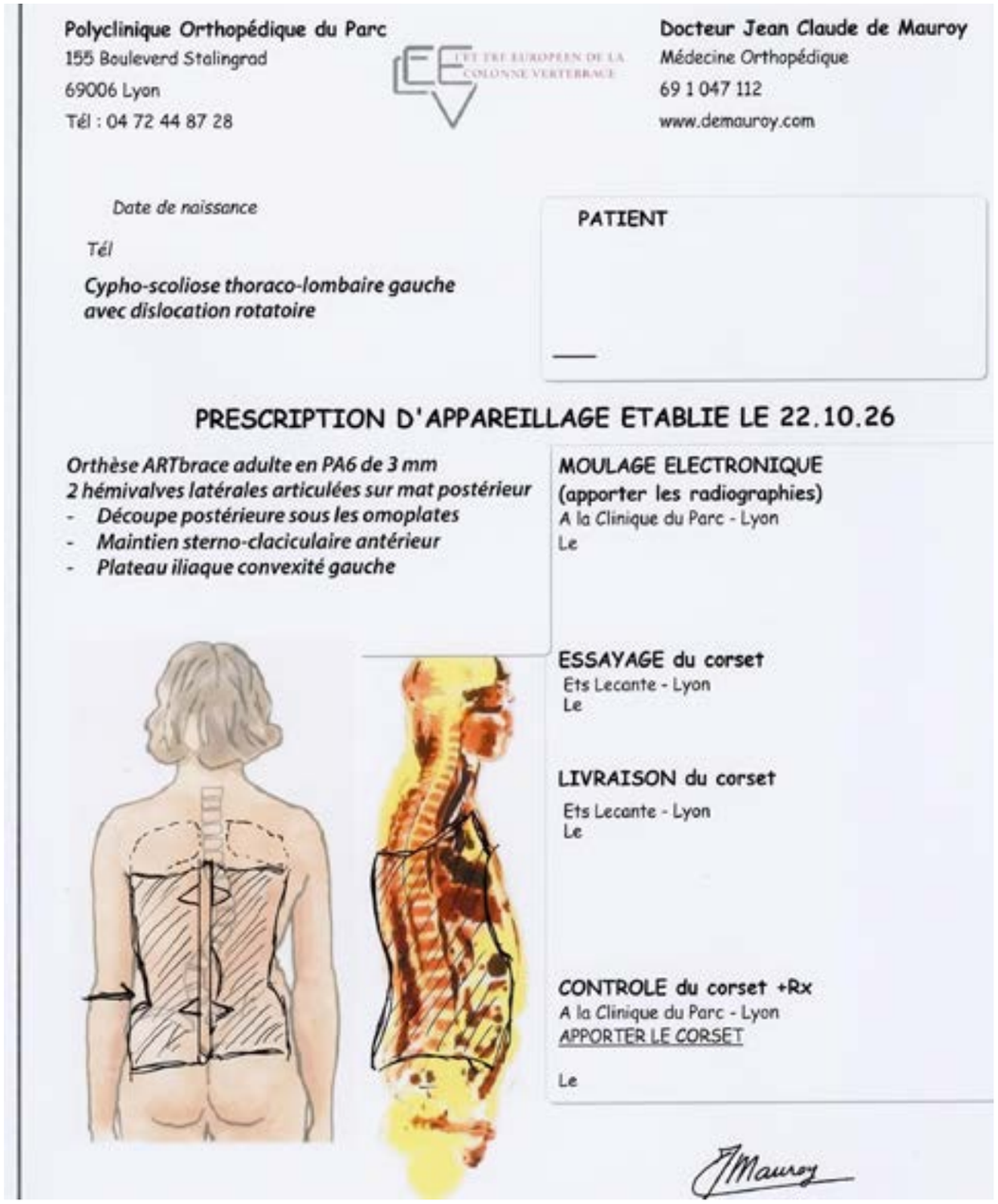
Polyclinique Orthopédique du Parc
155 Boulevard Stalingrad
69006 Lyon
Tél : 04 72 44 87 28

CET CENTRE EUROPEEN DE LA COLONNE VERTEBRALE

Docteur Jean Claude de Mauroy
Médecine Orthopédique
69 1 047 112
www.demauroy.com

Date de naissance
Tél
Cypho-scoliose thoraco-lombaire gauche
avec dislocation rotatoire

PATIENT

PRESCRIPTION D'APPAREILLAGE ETABLIE LE 22.10.26

Orthèse ARTbrace adulte en PA6 de 3 mm
2 hémivalves latérales articulées sur mat postérieur
- Découpe postérieure sous les omoplates
- Maintien sterno-claviculaire antérieur
- Plateau iliaque convexité gauche

MOULAGE ELECTRONIQUE
(apporter les radiographies)
A la Clinique du Parc - Lyon
Le

ESSAYAGE du corset
Ets Lecante - Lyon
Le

LIVRAISON du corset
Ets Lecante - Lyon
Le

CONTROLE du corset +Rx
A la Clinique du Parc - Lyon
APPORTER LE CORSET
Le

JMauroy

IIc Trattamento farmacologico e interventistico

Nel trattamento conservativo della scoliosi dell'adulto, la gestione farmacologica e interventistica costituisce il fulcro della gestione delle fasi acute e il presupposto indispensabile per la riabilitazione attiva. Questi trattamenti mirati consentono di aprire una finestra di opportunità per ripristinare la qualità di vita dei pazienti e preparare il trattamento conservativo

1. Il trattamento farmacologico: controllo della fase acuta
La terapia farmacologica viene adattata alla natura del dolore (meccanico, infiammatorio o neuropatico) e si articola generalmente secondo la scala dell'OMS:
Analgesici e FANS
Trattamenti per il dolore neuropatico: miorilassanti

2. Il trattamento interventistico: interventi mirati
Quando i trattamenti sistemici non sono sufficienti, le procedure ecoguidate o radioguidate consentono di agire direttamente sulla fonte del dolore:
Infiltrazioni epidurali o foraminali di corticosteroidi
Infiltrazioni delle articolazioni posteriori (faccette articolari)
Infiltrazioni periradicolari: utili per raggiungere un nervo specifico in caso di sindrome della «vertebra inclinata».

3. La «finestra di opportunità»: il trampolino di lancio verso la riabilitazione
Il sollievo ottenuto con queste tecniche non è un fine, ma un mezzo. Riducendo il dolore al di sotto di una soglia critica, si consente al paziente di:
Interrompere il circolo vizioso Avviare la fisioterapia attiva
Migliorare l'aderenza:

In sintesi, questa combinazione di interventi farmacologici e procedurali restituisce al paziente il controllo della propria mobilità, trasformando un'assistenza passiva e subita in una riabilitazione attiva e protettiva nel lungo termine.

Farmaci analgesici e infiltrazioni

I farmaci analgesici costituiscono una componente importante del trattamento conservativo della scoliosi dell'adulto e mirano principalmente ad alleviare il dolore cronico e a migliorare la qualità di vita dei pazienti.

Ruolo degli analgesici nella gestione

La gestione del dolore associato alla scoliosi dell'adulto si basa spesso su un approccio graduale. Gli analgesici vengono utilizzati per ridurre il disagio legato agli squilibri spinali, all'artrosi o alla compressione nervosa:

Analgesici di primo livello:

Sostanze come il paracetamolo sono spesso raccomandate come trattamento di prima scelta per il dolore da lieve a moderato, grazie al loro profilo di sicurezza generale.

Farmaci antinfiammatori non steroidei (FANS):

Possono essere prescritti per ridurre l'infiammazione associata al dolore articolare o muscolare, sebbene sia necessario un monitoraggio medico per i potenziali effetti collaterali a livello gastrico o renale.

Analgesici di livello superiore:

In caso di dolore più intenso e resistente al trattamento, il medico curante o uno specialista del dolore può valutare altre classi di farmaci.

Considerazioni ed effetti collaterali

L'uso di qualsiasi trattamento farmacologico per la scoliosi dell'adulto deve essere attentamente monitorato:

Gli effetti collaterali comuni variano a seconda della classe di analgesico utilizzata: dai disturbi digestivi associati ai FANS alla sonnolenza o alla dipendenza con alcuni trattamenti più potenti.

Gli analgesici non correggono la deformità vertebrale in sé, ma fanno parte di una strategia globale che comprende la fisioterapia e l'esercizio fisico.

Si raccomanda di discutere tutte le opzioni terapeutiche con un professionista sanitario, al fine di definire un piano di trattamento personalizzato e sicuro.

Le infiltrazioni spinali svolgono un ruolo cruciale: non correggono la deformità anatomica, ma rappresentano un potente strumento analgesico e diagnostico per stabilizzare la sintomatologia e ritardare o evitare un intervento chirurgico maggiore.

1. Obiettivi terapeutici e razionale

La scoliosi dell'adulto (sia idiopatica sia degenerativa de novo) causa dolori complessi dovuti all'invecchiamento asimmetrico delle strutture.
Le infiltrazioni locali di corticosteroidi mirano principalmente a:

- Interrompere il circolo vizioso del dolore: alleviare l'infiammazione acuta (facettale, canalare o radicolare) per consentire al paziente di proseguire la fisioterapia e il ricondizionamento muscolare.

Fungere da test diagnostico: identificare con precisione il livello o i livelli vertebrali responsabili della sintomatologia (ad esempio, una specifica articolazione interapofisaria posteriore o un preciso conflitto foraminale), in vista di eventuali procedure mirate successive.

Costituire una soluzione temporanea o alternativa: offrire un sollievo clinico significativo ai pazienti con episodi ricorrenti o che presentano controindicazioni importanti a un intervento maggiore di decompressione e fusione.

2. Tipologia delle infiltrazioni in base al

bersaglio anatomico

L'asimmetria dei carichi meccanici dovuta alla curvatura scoliotica richiede l'iniezione in bersagli diversi, scelti in base ai disturbi predominanti del paziente:

Tipo di infiltrazione	Indicazione specifica nella scoliosi	Obiettivo mirato
Articolare posteriore (faccettario)	Artrosi faccettaria marcata e asimmetrica nella concavità della curva.	Sollievo dalla lombalgia meccanica e dal dolore da carico.
Epidurale (interlaminare o attraverso lo iato sacrale)	Stenosi del canale vertebrale (canale lombare stretto) favorita dalla rotazione vertebrale.	Trattamento della claudicazione neurogena e delle radicolalgie bilaterali.
Foraminale (peri-radicolare)	Conflitto radicolare in un forame stenotico (spesso nella concavità o all'apice della curva).	Sollievo da una sciatalgia o cruralgia unilaterale invalidante.
Intradiscale	Discopatia degenerativa grave o «dislocazione rotatoria» dolorosa.	Riduzione del dolore discogenico infiammatorio.

3. Modalità pratiche e sicurezza

Per garantire la precisione anatomica indispensabile in presenza di una colonna vertebrale deformata e rimodellata, la procedura deve soddisfare criteri rigorosi:
Guida per immagini : È obbligatorio ricorrere alla guida TC (radioguidata) o fluoroscopica. Ciò consente di seguire con sicurezza il percorso dell'ago attraverso le rotazioni vertebrali e di confermare la corretta diffusione del prodotto (mediante l'iniezione preliminare di un mezzo di contrasto).

Frequenza di somministrazione: L'effetto analgesico offre generalmente un sollievo per 3-6 mesi. Il protocollo standard limita la procedura a un massimo di 3 infiltrazioni all'anno, al fine di prevenire gli effetti sistemici e locali dannosi dei corticosteroidi.
Controindicazioni principali: Infezione attiva, disturbi della coagulazione non controllati (o terapia anticoagulante non sospesa), diabete o ipertensione arteriosa gravi e non controllati.

4. Limiti e ruolo nell'algoritmo decisionale

L'infiltrazione non deve mai costituire una terapia isolata. Si inserisce in un approccio conservativo basato su tre elementi: analgesici per via orale, fisioterapia di stabilizzazione e, se necessario, uso di un'ortesi del tronco (corsetto temporaneo).

Se le infiltrazioni sono inizialmente efficaci nel 70-80% dei pazienti con dolore radicolare associato, la perdita del loro effetto terapeutico in presenza di un'inclinazione sagittale o laterale progressiva segna spesso il passaggio verso un'indicazione chirurgica. Rimangono tuttavia il trattamento non chirurgico di scelta per posticipare il momento in cui, nell'adulto che invecchia, il rapporto beneficio-rischio dell'intervento diventa favorevole.

L'osteoporosi associata

1. Introduzione e definizione del problema

La coesistenza della scoliosi dell'adulto (sia essa una scoliosi idiopatica dell'adolescente evolutasi nel tempo o una scoliosi degenerativa de novo) e dell'osteoporosi rappresenta una sfida terapeutica importante nella pratica reumatologica e ortopedica. Nell'adulto che invecchia, soprattutto nella donna in postmenopausa, la perdita di densità minerale ossea (DMO) agisce da acceleratore della deformità vertebrale.
L'osteoporosi indebolisce l'osso spugnoso e corticale dei corpi vertebrali, favorendo le microfratture, i cedimenti asimmetrici e il cedimento degli elementi stabilizzatori passivi della colonna vertebrale. Nell'ambito del trattamento conservativo, la valutazione e la gestione di questa fragilità ossea sono prerequisiti indispensabili per stabilizzare la curvatura, ridurre il dolore ed evitare il ricorso a un intervento chirurgico maggiore e rischioso.

2. Fisiopatologia dell'interazione tra scoliosi e osteoporosi

L'interazione tra le due patologie crea un vero e proprio «circolo vizioso meccanico e biologico»:

[Osteoporosi / perdita di DMO]
↓
[Microfratture e cedimenti asimmetrici]
↓
[Aumento del carico eccentrico (asimmetria meccanica)]
↓
[Progressione della curvatura / instabilità rotatoria]
↓
[Aumento delle sollecitazioni meccaniche sull'osso indebolito] --> (Ritorno all'inizio)

Meccanismi chiave:

- **Cedimento della resistenza alla compressione** La perdita delle trabecole ossee orizzontali riduce considerevolmente la capacità delle vertebre di resistere alle forze di taglio e di rotazione insite nella scoliosi.

- Rimodellamento asimmetrico (legge di Wolff) :
La concavità della curva è sottoposta a pressioni eccessive. In un osso osteoporotico, questa iperpressione accelera il cedimento a cuneo della vertebra apicale.
- Instabilità legamentosa e discale:
L'indebolimento dei piatti vertebrali accelera la discopatia degenerativa asimmetrica (discolistesi), elemento cardine della scoliosi *de novo*.

3. Valutazione diagnostica specifica

La valutazione di un paziente affetto da scoliosi e con sospetta osteoporosi richiede alcuni adattamenti rispetto ai protocolli standard:

A. Osteodensitometria (densitometria ossea - DMO)

Insidia diagnostica:
La DMO standard mediante scansione lombare centrale (L1-L4) risulta frequentemente falsata verso l'alto (con sovrastima della densità) nei pazienti scoliotici, a causa degli osteofiti, della sclerosi subcondrale nella concavità e delle sovrapposizioni ossee dovute alla rotazione vertebrale.

Strategia di ottimizzazione:

- Privilegiare la misurazione del collo femorale e dell'anca totale per la valutazione sistemica.

- Utilizzare la tomografia computerizzata quantitativa (QCT), se disponibile, oppure analizzare individualmente le vertebre lombari non deformate.

- Integrare il calcolo del «Trabecular Bone Score» (TBS) per valutare la microarchitettura.

B. Valutazione radiologica globale

Telorachide (anteriore/profilo) in carico:
- Valutazione dell'equilibrio sagittale e coronale (parametri chiave: inclinazione sagittale di C7, versione pelvica, inclinazione sacrale).

Ricerca di fratture preesistenti:
- Ricerca sistematica di fratture vertebrali asintomatiche mediante «Vertebral Fracture Assessment» (VFA) o radiografie in proiezione laterale.

4. Strategia integrata del trattamento conservativo

Il trattamento conservativo deve necessariamente associare gli approcci fisici/meccanici a quelli metabolici.

Approccio terapeutico	Obiettivi principali	Strumenti e modalità
Gestione metabolica	Stimolare la formazione ossea, rallentare il riassorbimento e stabilizzare la matrice.	
Trattamenti antiosteoporotici	Priorità agli agenti osteoformativi che migliorano la qualità dell'osso corticale e trabecolare, oppure agli antiriassorbitivi potenti	Integrazione: vitamina D3 e calcio in base agli esami di laboratorio.
Ortesi e contenzione	Compensare il cedimento strutturale, scaricare la concavità e stabilizzare i segmenti dolorosi.	Corsetto rigido o semirigido su misura: uso intermittente o notturno in base alla rigidità. L'uso del corsetto deve essere supervisionato per evitare l'amiotrofia
Fisioterapia specifica	Rinforzare i sostegni muscolari (muscoli spinali, lombari e addominali) e lavorare sul controllo posturale.	Esercizi terapeutici specifici per la scoliosi (PSSE)

5. Prevenzione delle complicanze e progressione

La mancata terapia dell'osteoporosi in un paziente con scoliosi comporta rischi gravi:
1. Accelerazione della progressione:
Progressione della curvatura superiore a 2° all'anno in età adulta.
2. Sindrome della vertebra sentinella:
Frattura di una vertebra adiacente a un segmento rigido, che provoca uno squilibrio sagittale acuto (cifosi giunzionale).
3. Perdita dell'autonomia funzionale:
Dovuta all'aggravamento dello squilibrio globale, che impone compensazioni muscolari estenuanti (flessione delle ginocchia, retroversione pelvica).

IIIa Strategia terapeutica e alberi decisionali

Negli ultimi decenni, la gestione della scoliosi dell'adulto ha subito una profonda trasformazione paradigmatica. A lungo limitato alla sorveglianza passiva o alla gestione puramente sintomatica del dolore, l'approccio conservativo si afferma oggi come una disciplina interventistica a sé stante. Non mira più soltanto a convivere con la deformità, ma a modificarne attivamente il decorso, preservare l'autonomia funzionale e ottimizzare la qualità di vita dei pazienti.

La complessità intrinseca della scoliosi dell'adulto risiede nella sua eterogeneità. A differenza della scoliosi dell'adolescente, la valutazione non può limitarsi all'analisi radiologica dell'angolo di Cobb. Nell'adulto, la deformità tridimensionale si associa a fenomeni degenerativi complessi — quali la spondilolistesi, la stenosi del canale vertebrale o l'instabilità rotatoria — e si inserisce in un quadro clinico globale in cui predominano lo squilibrio sagittale, il dolore cronico e le comorbilità sistemiche.

Di fronte a questa complessa interazione di fattori, il clinico deve affrontare una sfida importante: trasformare una molteplicità di dati clinici e radiologici in un progetto terapeutico coerente.

Questo capitolo si propone di formalizzare questo approccio attraverso una strategia globale integrata e rigorosi algoritmi decisionali. Lungi dall'essere schemi rigidi, questi algoritmi vanno intesi come guide per l'orientamento clinico. Consentono di strutturare il ragionamento medico, armonizzare le pratiche e rendere più sicuro il percorso assistenziale.

Il passaggio da una medicina empirica a una medicina di precisione si basa, in questo contesto, sulla capacità di stabilire una gerarchia degli obiettivi terapeutici:

- Alleviare il dolore e ripristinare la funzione nel breve e medio termine.
- Stabilizzare la deformità e prevenire il collasso posturale nel lungo termine.
- Individuare con precisione le finestre di opportunità per il trattamento conservativo, definendone chiaramente i limiti rispetto alle indicazioni chirurgiche imprescindibili.

Scoliosi dolorosa senza squilibrio

La scoliosi dolorosa dell'adulto senza squilibrio (sagittale o frontale) è una situazione clinica frequente in cui l'obiettivo principale è trattare i sintomi ed eliminare i fattori responsabili del dolore, poiché, in assenza di squilibrio radiologico, non è necessaria la correzione chirurgica della curva. La gestione si basa quasi esclusivamente sul trattamento conservativo e medico.

Origine del dolore in assenza di squilibrio

Anche se la colonna vertebrale riesce a compensare la deformità per mantenersi centrata (senza inclinazione del tronco in avanti o lateralmente), la scoliosi comporta sollecitazioni meccaniche asimmetriche. Il dolore (rachialgie e lombalgie croniche) deriva generalmente da:

· **Artrosi precoce delle faccette articolari**, dovuta all'usura asimmetrica delle articolazioni.

· **Discopatia degenerativa (us**ura dei dischi intervertebrali).

· **Sovraccarico muscolare e affaticamento dei muscoli spinali, che si affaticano nel mantenere l'equilibrio del tronco.**

Opzioni terapeutiche nel dettaglio

A. Il trattamento conservativo (obbligatorio come prima scelta)

Si applica a tutti i pazienti in assenza di deficit neurologico progressivo.

· **Riabilitazione funzionale**: fisioterapia incentrata sul rinforzo dei muscoli spinali e addominali (stabilizzazione del core), sugli esercizi di allungamento e sul lavoro posturale. L'obiettivo è stabilizzare le articolazioni sottostanti.

· **Trattamento farmacologico**: analgesici dei livelli 1-3 e antinfiammatori durante le riacutizzazioni congestizie.

· **Ortesi (corsetto)**: si può proporre un corsetto rigido o semirigido, da indossare di notte o per alcune ore al giorno, per alleviare le discopatie infiammatorie; non ha finalità correttive, ma antalgiche.

B. Procedure ecoguidate / radioguidate

In caso di persistenza del dolore nonostante un programma riabilitativo adeguatamente condotto:

· **Infiltrazioni di corticosteroidi**: infiltrazioni delle faccette articolari (in caso di artrosi delle articolazioni posteriori predominante) o epidurali / foraminali (in caso di dolore radicolare o stenosi del canale lombare associata). Spesso consentono di superare una fase acuta.

C. Trattamento chirurgico (ultima risorsa)

Negli adulti con buon equilibrio spinale, la chirurgia ricostruttiva maggiore (artrodesi lunga) è rara. Le indicazioni chirurgiche si limitano generalmente a due scenari:

1. **Decompressione selettiva isolata:** indicata nei pazienti anziani con stenosi del canale vertebrale o foraminale responsabile di claudicazione o sciatalgia invalidante. Tratta il sintomo neurologico senza intervenire sulla scoliosi, con il rischio di una moderata destabilizzazione secondaria.

2. **Decompressione e fissazione** (artrodesi breve o intermedia): indicata se la deformità progredisce (perdita di altezza discale, dislocazione rotatoria) e diventa instabile, oppure se l'angolo di Cobb supera 40-45° con un impatto significativo sulla qualità della vita.

Scoliosi dell'adulto equilibrata			
Angolo di Cobb < 30° (sintomi legati all'artrosi)			
Fase 1 - Trattamento conservativo Fisioterapia attiva + analgesici FANS		Fase 1 - Trattamento conservativo Fisioterapia attiva + Corsetto	
Miglioramento	Fallimento a 6 mesi	Miglioramento	Fallimento a 6 mesi
Sorveglianza (5 anni)	Fase 2 - Infiltrazioni Epidurale / delle faccette articolari	Monitoraggio (2 anni)	Fase 2 - Infiltrazioni mirata
Successo	Fallimento	Successo	Fallimento
Sorveglianza (5 anni)	Fase 3 - Chirurgia mirata in caso di radicolopatia	Monitoraggio (2 anni)	Fase 3 - Chirurgia di decompressione + artrodesi breve



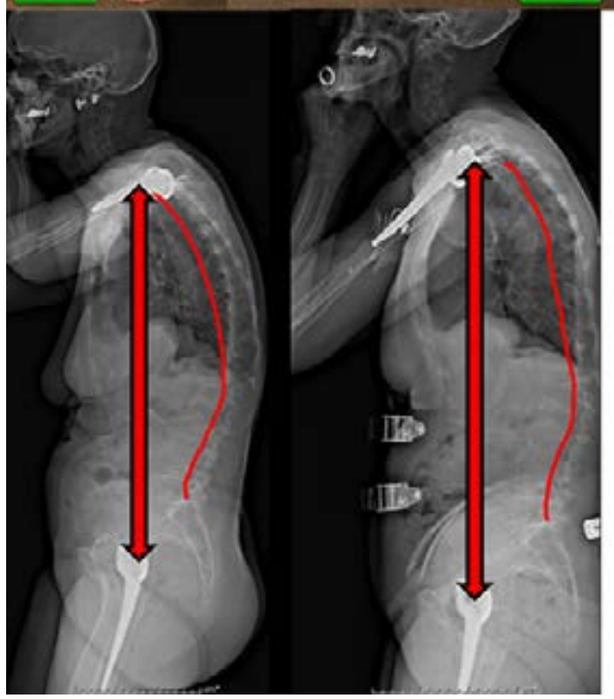

Questa paziente ha raggiunto il limite delle proprie capacità di compensazione sul piano sagittale. La detorsione geometrica con il corsetto correttivo ARTbrace migliora l'equilibrio e allevia il dolore meccanico.

Scoliosi con squilibrio

A differenza di una forma equilibrata, la scoliosi dell'adulto con squilibrio (sagittale e/o frontale) rappresenta un'importante svolta evolutiva. Lo squilibrio spinale è il principale correlato clinico del dolore e della disabilità funzionale nell'adulto. L'organismo ha esaurito i propri meccanismi di compensazione (retroversione pelvica, flessione delle ginocchia), con conseguente perdita della postura economica e forte tendenza alla progressione della deformità.

1. Valutazione radiologica dei parametri di squilibrio

La valutazione mediante radiografie panoramiche in ortostatismo, di profilo e frontali (telerachide o EOS), è fondamentale per la decisione. Lo squilibrio è documentato da:

· **Lo squilibrio sagittale:** un Asse verticale sagittale (SVA) > 5 cm (la linea verticale passante per C7 cade molto anteriormente a S1).

· **Il mismatch pelvi-rachideo: una** marcata sproporzione tra la morfologia del bacino e la lordosi lombare (Mismatch IP - LL > 10°).

· L**a retroversione pelvica compensatoria: v**ersione pelvica (VP) elevata (> 20°-25°).

· **Lo squilibrio sul piano frontale**: deviazione della linea a piombo da C7 rispetto alla piega interglutea > 2-3 cm.

Strategia terapeutica nel dettaglio

A. Il trattamento conservativo specifico

Sebbene uno squilibrio strutturale sia difficilmente correggibile con la sola forza muscolare, il trattamento medico viene comunque proposto come prima scelta se la disabilità rimane tollerabile o se il paziente presenta importanti controindicazioni all'intervento chirurgico.

• ***Fisioterapia di decoaptazione ed estensione***

: **Impiego di protocolli tridimensionali rigo**rosi, come il metodo lionese con squadre a 90°. L'attenzione è rivolta al potenziamento degli estensori profondi del rachide e alla stabilizzazione lombopelvica, nel tentativo di raddrizzare il tronco.

· **Ortesi attiva di correzione ARTbrace per adulti**: a differenza dei casi senza squilibrio, in cui il corsetto ha esclusivamente una funzione antalgica, in questo caso può essere prescritto un corsetto rigido su misura, modellato in iperlordosi o dotato di appoggi specifici, per correggere passivamente l'asse sagittale e ridurre il carico muscolare permanente.

B. Il ruolo delle infiltrazioni e delle procedure locali

· **Le infiltrazioni ecoguidate o radioguidate (e**pidurali o foraminali) hanno un'efficacia transitoria. In presenza di uno squilibrio, servono principalmente come test diagnostico (per individuare il livello discale o foraminale più sintomatico e responsabile della claudicazione neurogena) oppure come trattamento temporaneo in attesa dell'intervento chirurgico.

C. Il trattamento chirurgico: la ricostruzione globale

In presenza di uno squilibrio accertato e sintomatico, la chirurgia rappresenta spesso il trattamento di seconda linea dopo il fallimento delle cure conservative. L'obiettivo principale non è più soltanto decomprimere i nervi, ma ripristinare l'equilibrio biomeccanico globale del corpo.

1. L'artrodesi posteriore lunga: è la procedura standard. Spesso richiede una strumentazione estesa, dal tratto medio o inferiore del rachide toracico (T10 o T4) fino al bacino (viti iliache o S2AI), per garantire un ancoraggio solido in grado di mantenere il raddrizzamento del tronco.

2. Le osteotomie vertebrali: per correggere uno squilibrio sagittale grave e fisso (colonna rigida), il chirurgo deve ripristinare la mobilità rimuovendo segmenti ossei vertebrali. Si utilizzano tecniche di resezione, come le osteotomie di sottrazione peduncolare (PSO) o le liberazioni posteriori, che consentono di inclinare all'indietro la parte superiore del corpo e di ripristinare una lordosi lombare armoniosa.

3. Gli approcci combinati e le cage intersomatiche: l'impiego di cage inserite per via anteriore o laterale (ALIF/XLIF/LLIF) consente di ripristinare l'altezza dei dischi collassati, correggere la dislocazione rotatoria e stabilizzare la strumentazione alla base.

<table>
<tr><th colspan="4">Scoliosi dell'adulto con squilibrio</th></tr>
<tr><td colspan="2">Squilibrio moderato compensabile
SVA 5-8 cm, VP aumentata, Cobb < 40°</td><td colspan="2">Squilibrio grave/fisso
SVA > 8 cm, Mismatch IP-LL > 20°, Cobb > 40°</td></tr>
<tr><td colspan="2">Fase 1: trattamento conservativo intensivo
Fisioterapia intensiva a Lione
Corsetto ARTbrace
Trattamento dell'insufficienza muscolare</td><td colspan="2">Fase 1: valutazione chirurgica immediata
- Valutazione dei rischi operatori
- Impatto funzionale significativo (punteggio Oswestry elevato)</td></tr>
<tr><td>Miglioramento</td><td>Fallimento a 6 mesi</td><td colspan="2">Fase 2: strategia operatoria</td></tr>
<tr><td>Monitoraggio (2 anni)</td><td>Fase 2 - Infiltrazioni
Chirurgia ricostruttiva</td><td>Predominanza stenotica/radicolare
- Artrodesi strumentata breve + Decompressione foraminale</td><td>Prevalenza assiale/posturale]
- Artrodesi lunga (generalmente da T10 al bacino)
- Osteotomie di sottrazione (PSO/VCR)
- Ripristino rigoroso della lordosi</td></tr>
</table>



Scoliosi con stenosi del canale vertebrale

La coesistenza di una scoliosi dell'adulto e di una stenosi del canale vertebrale (canale lombare ristretto) pone una sfida terapeutica complessa. Il trattamento deve affrontare due componenti interconnesse: quella neurologica (la stenosi, responsabile di sciatalgie o della claudicazione durante la deambulazione) e quella meccanica (la scoliosi, responsabile della lombalgia e di un'instabilità tridimensionale del rachide).
Di seguito sono riportati la strategia terapeutica mirata e l'algoritmo decisionale per questa doppia patologia.

1. Valutazione e profilo del paziente

Prima di qualsiasi scelta terapeutica, è indispensabile classificare il paziente secondo due criteri principali:

· **L'equilibrio sagittale e frontale del rachide**: valutato mediante radiografie dell'intero corpo (sistema EOS). Il rachide è compensato o scompensato (sbilanciato)?

· **La presenza di un'instabilità locale** : sono presenti una dislocazione rotatoria, una spondilolistesi o un'apertura discale asimmetrica al livello della stenosi?

Opzioni terapeutiche nel dettaglio

A. Il trattamento conservativo (sempre come prima scelta)

In assenza di un'urgenza neurologica, il trattamento medico deve essere seguito per almeno 3-6 mesi.

· **Terapia farmacologica**: analgesici, antinfiammatori (per brevi periodi) e farmaci neurotropi (come il pregabalin) per trattare il dolore neuropatico radicolare.

· **Infiltrazioni radioguidate**: le infiltrazioni di corticosteroidi (epidurali, foraminali o delle faccette articolari) sono particolarmente efficaci sulla componente stenotica nel breve o medio termine. Spesso consentono di rimandare o evitare l'intervento chirurgico nei pazienti fragili.

· **Riabilitazione e Corsetto ARTbrace**: la fisioterapia mira a mantenere la mobilità delle anche e a rafforzare il corsetto addominale. Un corsetto correttivo è indispensabile in caso di scoliosi.

B. Il trattamento chirurgico: la scelta della strategia più appropriata

L'errore principale in questo contesto è eseguire una decompressione isolata su una colonna vertebrale instabile, aggravando così la scoliosi e lo squilibrio.

1. Decompressione isolata (laminectomia/ricanalizzazione):

· ***Per chi***? Pazienti anziani con claudicazione neurogena pura, scoliosi moderata, colonna perfettamente equilibrata nelle radiografie e nessun segno di instabilità locale (assenza di dislocazione o scivolamento).

· *La procedura*: liberare le radici nervose rimuovendo l'eccesso di osso e legamenti, preservando il più possibile le articolazioni delle faccette per non destabilizzare la scoliosi.

2. Decompressione e artrodesi breve (fissazione localizzata):

· *Per chi?* Pazienti con stenosi del canale vertebrale localizzata a uno o due livelli, associata a una chiara instabilità segmentaria (ad es. dislocazione rotatoria dolorosa, spondilolistesi), ma con il resto della colonna vertebrale globalmente equilibrato.

· ***La procedura***: liberazione dei nervi associata a una fusione (artrodesi) limitata ai soli livelli instabili, spesso rinforzata con cage intersomatiche (per via transforaminale TLIF o laterale XLIF/LLIF) per ripristinare l'altezza del disco collassato.

3. Chirurgia ricostruttiva globale (artrodesi lunga):

· ***Per chi?*** Paziente più giovane e attivo, con stenosi grave del canale vertebrale e scoliosi importante associate a uno squilibrio globale del tronco (il paziente è inclinato in avanti o lateralmente e non riesce più a compensare).

· ***La procedura***: intervento complesso che associa la decompressione delle aree stenotiche, osteotomie per raddrizzare la colonna vertebrale e una fissazione estesa (generalmente da T10 al bacino) per stabilizzare definitivamente l'intero rachide in una posizione funzionale.

<table>
<tr><th colspan="3">Scoliosi dell'adulto + stenosi del canale vertebrale</th></tr>
<tr><td colspan="2">Fase 1: trattamento conservativo
- Analgesici, FANS, gabapentina/Pregabalin
Fisioterapia (Metodo lionese
Infiltrazioni epidurali o foraminali)</td><td>Squilibrio grave/fisso
(Sindrome della cauda equina, deficit motorio)</td></tr>
<tr><td>Miglioramento</td><td>Fallimento a 6 mesi
(Dolore/claudicazione persistenti)</td><td>[Chirurgia urgente]</td></tr>
<tr><td>Monitoraggio (2 anni)</td><td>Fase 2 - Valutazione dell'equilibrio e dell'instabilità</td><td></td></tr>
<tr><td colspan="2">Rachide equilibrato senza instabilità segmentaria</td><td>Rachide squilibrato e/o instabilità segmentaria</td></tr>
<tr><td colspan="2">Chirurgia focale decompressiva
- Ricalibratura / laminectomia isolata
- Preservazione delle faccette articolari</td><td>Chirurgia ricostruttiva
- Decompressione + Fissazione
- Estensione dell'artrodesi in base all'asse:
* Breve (limitata alla zona instabile)
* Lunga (T10-bacino) in caso di squilibrio globale</td></tr>
</table>

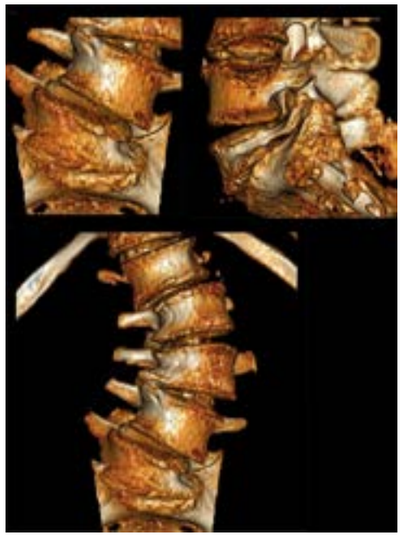

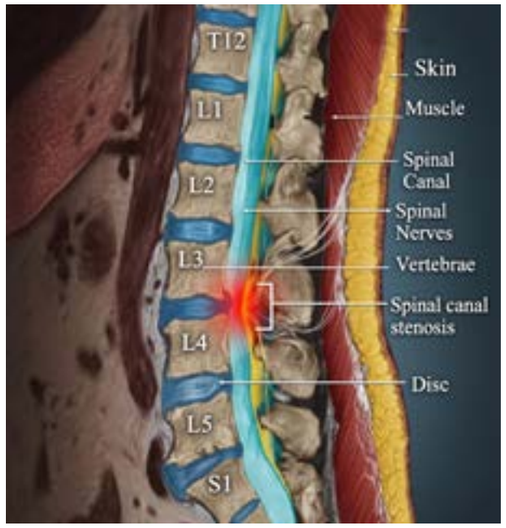

IIIb Educazione terapeutica del paziente

La scoliosi dell'adulto, sia essa l'esito dell'evoluzione di una deformità infantile o l'espressione di una forma de novo legata alla degenerazione osteoarticolare, rappresenta una sfida clinica complessa. A differenza dell'approccio pediatrico, incentrato principalmente sul controllo della crescita e sulla prevenzione della deformità anatomica, il trattamento dell'adulto si articola intorno a problematiche funzionali importanti: dolore cronico, disabilità funzionale, perdita di qualità della vita e rischio di squilibrio sagittale o frontale.

Di fronte a questa patologia cronica ed evolutiva, il trattamento conservativo – che associa terapia farmacologica, riabilitazione fisioterapica specifica e, se necessario, trattamento ortopedico con corsetto – costituisce la prima linea terapeutica. Tuttavia, l'efficacia a lungo termine di questi interventi dipende da una condizione imprescindibile: l'adesione attiva e prolungata del paziente al proprio progetto di cura.

L'ETP non si riduce alla semplice trasmissione di informazioni mediche o alla comunicazione di indicazioni posturali. È un processo continuo, integrato nell'assistenza, concepito per aiutare il paziente ad acquisire e mantenere le competenze necessarie per gestire al meglio la propria vita con la malattia.
Questo capitolo si propone di definire il ruolo e le modalità dell'ETP nel percorso assistenziale dell'adulto con scoliosi. Affronteremo:
- La diagnosi educativa, fase fondamentale per comprendere le rappresentazioni, gli ostacoli, le risorse psicologiche e le aspettative specifiche di ciascun paziente.
- Il trasferimento di competenze, che consente al paziente di acquisire i principi dell'autocorrezione posturale, dell'economia rachidea e della gestione autonoma del dolore nella vita quotidiana.
- Il supporto all'aderenza al trattamento ortopedico, un aspetto critico in cui l'ETP interviene per trasformare il vincolo del corsetto in uno strumento di autonomia, accettato e gestito consapevolmente.

Ponendo il paziente non più nella condizione di soggetto passivo che riceve un trattamento, ma in quella di vero e proprio partner del proprio percorso di cura,

Il contesto psicologico della scoliosi dell'adulto

A differenza dell'adolescente, per il quale durante la crescita prevale la dimensione estetica, l'adulto deve affrontare una complessa interazione tra la progressione della deformità ossea, il dolore cronico invalidante e le ripercussioni psicosociali.

1. La dualità tra estetica e immagine corporea

Nell'adulto, la deformità della colonna vertebrale (asimmetria del tronco, gibbo, alterazione dell'equilibrio sui piani coronale e sagittale) modifica stabilmente la silhouette.

· **L'impatto dell'invecchiamento**: A differenza di una scoliosi stabilizzata, la scoliosi degenerativa de novo o la progressione di una scoliosi idiopatica preesistente con l'avanzare dell'età modificano progressivamente il corpo. Questa trasformazione tardiva è talvolta difficile da accettare.

· **La sensazione di disallineamento**: Lo squilibrio sagittale (il tronco proiettato in avanti) provoca affaticamento visivo e una sensazione di precoce decadimento fisico.

· **Strategie di evitamento**: I pazienti sviluppano spesso strategie per nascondere la deformità con l'abbigliamento e tendono all'isolamento sociale per paura dello sguardo altrui.

2. Il peso del dolore cronico e la catastrofizzazione

Il dolore vertebrale negli adulti con scoliosi è spesso più invalidante e resistente ai trattamenti rispetto a quello delle persone senza scoliosi.

· **Il circolo vizioso psicofisiologico: I**l dolore cronico si accompagna a esaurimento nervoso. Il contesto affettivo, familiare e professionale del paziente influisce direttamente sulla sua soglia di tolleranza al dolore.

· **La catastrofizzazione del dolore (P**ain Catastrophizing): Alcuni pazienti sviluppano una visione ansiosa e amplificata della propria condizione, temendo una futura paralisi o la perdita dell'autonomia. Questa paura favorisce la chinesiofobia (paura del movimento), aggravando la rigidità e il disadattamento muscolare.

3. L'impatto del trattamento conservativo sulla sfera psicologica

Il trattamento conservativo (fisioterapia specifica, esercizi basati sul metodo lionese o utilizzo di un Corsetto ARTbrace) richiede un notevole impegno personale.

· **L'aderenza e il carico mentale: I**ndossare un corsetto rigido in età adulta (anche solo per parte della giornata o di notte) può riattivare complessi o un senso di vulnerabilità. L'aderenza al trattamento dipende direttamente dalla solidità psicologica del paziente.

· **Il senso di impotenza rispetto all'autonomia (empowerment):** i programmi di autocorrezione restituiscono al paziente il controllo del proprio corpo, migliorando l'autoefficacia e l'umore.

4. Approccio terapeutico multidisciplinare

Un trattamento conservativo efficace deve includere il sostegno psicologico al pari della riabilitazione fisica.

Strumento terapeutico Impatto sul piano psicologico

T**erapie cognitivo-comportamentali (TCC)**
Riducono la catastrofizzazione, migliorano la gestione del dolore e contrastano la chinesiofobia.

Educazione terapeutica del paziente (ETP)
Chiarisce l'evoluzione della malattia, riduce l'ansia legata agli esami di diagnostica per immagini e favorisce il coinvolgimento.
Gruppi di supporto e associazioni
Consentono di contrastare l'isolamento (ad es. l'associazione Scoliose & Partage).

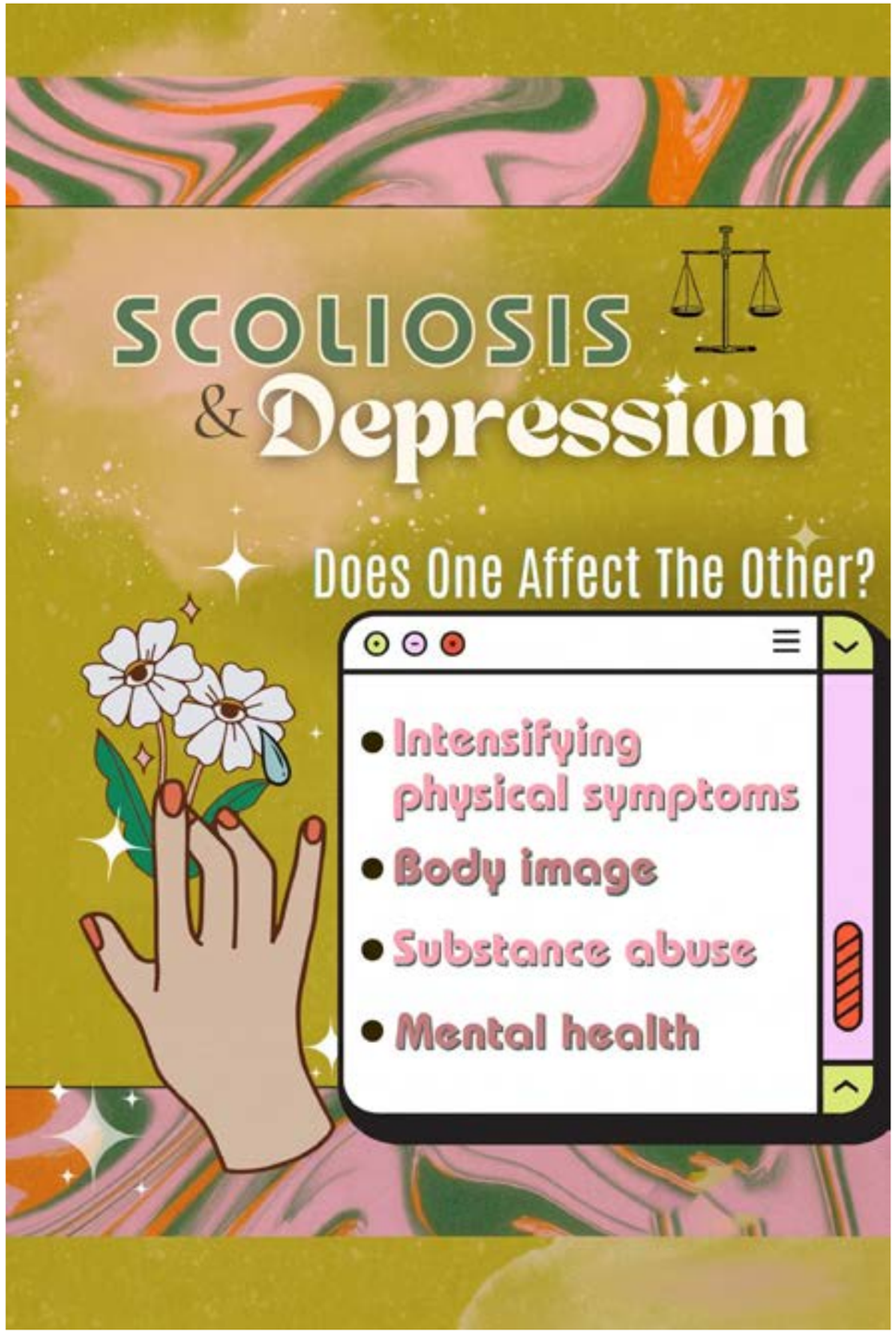

Gesti e posture della vita quotidiana

L'integrazione dei gesti e delle posture della vita quotidiana rappresenta il pilastro fondamentale della riabilitazione funzionale. A differenza del bambino, per il quale l'obiettivo principale è frenare la curvatura durante la crescita, il trattamento conservativo nell'adulto mira a contrastare il cedimento posturale, ridurre il dolore e prevenire il deterioramento meccanico.

Affinché la riabilitazione (basata su metodi specifici come il Metodo Lionese o il Metodo Schroth) sia efficace, l'atteggiamento corretto deve passare da uno sforzo consapevole a un automatismo inconsapevole integrato nella vita quotidiana.

I. Principi guida trasversali (ergonomia della colonna vertebrale)

Prima di descrivere nel dettaglio ciascuna attività, tre principi biomeccanici devono guidare tutti i gesti dell'adulto con scoliosi:

1. Autoallungamento attivo in catena cinetica chiusa: ricercare costantemente l'allungamento assiale per aprire le concavità vertebrali, contrastare la gravità e ridurre il carico asimmetrico sui dischi intervertebrali.

2. Traslazione e bending: utilizzare riferimenti esterni o attivazioni muscolari asimmetriche mirate per contrastare la gibba e la deviazione tridimensionale.

3. Risparmio dello sforzo e mantenimento sagittale isostatico: eliminare le tensioni locali per privilegiare un tono posturale di base armonioso.

II. Posture e adattamenti in base alle attività quotidiane

1. Posture sedute (lavoro d'ufficio, guida, pasti)

La posizione seduta prolungata accentua il cedimento lombare e l'asimmetria delle pressioni.

· **Stabilizzazione del bacino**: utilizzare un cuscino a cuneo o un supporto lombare per mantenere stabile la lordosi fisiologica e limitare il cedimento in cifosi.

· **Correzione dell'asimmetria degli appoggi**: in caso di deviazione laterale del bacino, posizionare uno spessore su misura sotto la tuberosità ischiatica dal lato della concavità lombare, per orizzontalizzare la base sacrale.

· **Adattamento della postazione**: gli avambracci devono poggiare sul piano di lavoro (o su braccioli regolabili) per scaricare la cintura scapolare, soprattutto in presenza di una curva toracica alta. Lo sguardo deve rimanere orizzontale (schermo rialzato).

2. Posture statiche in piedi (stare fermi, attese, lavori domestici)

· L**a gestione della base d'appoggio**: evitare di scaricare sistematicamente il peso sulla stessa gamba (il che accentua la concavità). Preferire un appoggio bipodalico simmetrico, con le ginocchia leggermente sbloccate.

· **L'uso della deambulazione come autocorrezione: i**ntegrare una spinta attiva contro il suolo durante il cammino per stimolare il riallineamento assiale automatico.

· **Altezza dei piani di lavoro:** rialzare i piani (piano di lavoro della cucina, asse da stiro) per evitare ripetute flessioni anteriori del tronco.

3. Il riposo notturno e la posizione a letto

Il riposo deve consentire di scaricare il carico senza indurre sollecitazioni asimmetriche prolungate.

· **In decubito laterale (sul fianco):** collocare un cuscino tra le ginocchia per stabilizzare il bacino. Se la curvatura è marcata, un piccolo cuscino posizionato sotto la convessità può fungere da moderato controappoggio, favorendo l'apertura della concavità.

· **In decubito supino (sulla schiena)**: collocare un cuscino sotto le ginocchia per ridurre un'iperlordosi dolorosa o compensatoria.

· **Da evitare**: il decubito prono (a pancia in giù), che aumenta la torsione cervicale e aggrava le sollecitazioni rotazionali toracolombari.

III. Gesti dinamici: movimentazione e movimenti di transizione

1. Raccolta di oggetti e trasporto di carichi

· **Stabilizzazione lombare con autoallungamento:** ogni abbassamento deve avvenire flettendo le anche e le ginocchia (affondo o squat), mantenendo la colonna allungata e allineata, senza incurvarla nelle tre dimensioni.

· Simmetria dei carichi: distribuire sistematicamente il peso su entrambi i lati del corpo (ad es. portare due borse della spesa di peso simile invece di una sola). Gli zaini devono essere portati su entrambe le spalle e regolati in modo che aderiscano al corpo.

2. I trasferimenti (alzarsi da seduti o dal letto)

· **Passaggio dal letto alla posizione eretta**: mettersi prima su un fianco, piegare le ginocchia, quindi spingere sul materasso con le braccia mentre si portano le gambe fuori dal letto. In questo modo si evita il movimento di sollevamento frontale in flessione-rotazione, altamente dannoso per i dischi asimmetrici.

Situazione della vita quotidiana	Rischio per l'adulto con scoliosi	Gesto / postura correttiva
Posizione seduta prolungata	Cedimento in cifosi e accentuazione della concavità laterale.	Supporto gluteo asimmetrico (se necessario), mantenimento della lordosi e appoggio sugli avambracci.
Trasporto di un carico unilaterale	Aumento delle forze di taglio all'apice della curva.	Distribuzione rigorosamente bilaterale del carico o trasporto al centro, vicino al corpo.
Raccolta di un oggetto da terra	Flessione attiva associata alla rotazione (aumento della torsione vertebrale).	Flessione dell'anca (non accovacciarsi) mantenimento dell'allineamento assiale.
Posizione eretta statica	Rilassamento muscolare e cedimento posturale sul lato della convessità.	Appoggio bipodalico equilibrato e ripetuto autoallungamento attivo.

,

L'obiettivo ultimo di questa educazione terapeutica nell'ambito del trattamento conservativo è trasformare questi adattamenti fisici in uno schema corporeo riequilibrato, che consenta di stabilizzare la scoliosi nel lungo termine e di migliorare significativamente la qualità della vita dell'adulto.

Autogestione delle riacutizzazioni dolorose

Il successo del trattamento conservativo della scoliosi dell'adulto dipende in larga misura dall'autonomia del paziente. Durante le riacutizzazioni dolorose acute o subacute, l'obiettivo delle strategie di autogestione non è correggere la deformità strutturale, bensì interrompere il circolo vizioso del dolore, dell'inibizione muscolare e dell'instaurarsi di un atteggiamento antalgico vizioso.

1. Strategie posturali e di scarico cinetico

Durante una riacutizzazione dolorosa, le strutture passive di sostegno (dischi e faccette articolari) sono sottoposte a sollecitazioni asimmetriche, esacerbate dall'affaticamento muscolare. L'autogestione inizia con l'adozione di specifiche posture di scarico:
• Decubito con correzione delle asimmetrie: il riposo in posizione distesa (supina o laterale) deve essere ottimizzato con l'ausilio di cuscini di posizionamento (in schiuma viscoelastica) collocati sotto la concavità o sotto le ginocchia, per ridurre la lordosi lombare e ampliare i forami stenotici.
• Posture di auto-allungamento assiale attivo: ispirate ai principi della scuola SCHROTH, queste tecniche consentono al paziente di riallineare attivamente la colonna vertebrale nei tre piani dello spazio, riducendo temporaneamente la pressione intradiscale e le forze di taglio.

2. Modulazione del dolore mediante agenti fisici (fisioterapia passiva autogestita)

Il controllo locale dell'infiammazione e dell'ipertonia muscolare riflessa può essere gestito autonomamente dal paziente:
• Termoterapia: l'applicazione locale di calore (cuscini termici, bagni caldi) è preferibile per il suo effetto miorilassante sulle contratture unilaterali dei muscoli paravertebrali, spesso localizzate sul lato convesso della curva.
• Crioterapia: l'applicazione del ghiaccio è riservata alle riacutizzazioni con una forte componente infiammatoria o alle esacerbazioni del dolore delle articolazioni posteriori (sindrome faccettale).
• Neurostimolazione elettrica transcutanea (TENS): l'uso di un dispositivo TENS portatile da parte del paziente rappresenta un'importante alternativa non farmacologica. In modalità Gate Control (alta frequenza) o endorfinica (bassa frequenza), consente un'efficace modulazione del dolore nociplastico e neuropatico periferico.

3. Educazione farmacologica e rispetto dei livelli di analgesia

L'autogestione implica un uso razionale e sicuro dei farmaci prescritti dal medico:
• Assunzione precoce e sequenziale: il paziente deve essere istruito a non attendere il picco del dolore prima di iniziare il trattamento analgesico per le crisi (livello 1 o 2 della scala OMS).
• Gestione oculata dei farmaci antinfiammatori non steroidei (FANS): in caso di riacutizzazione congestizia documentata, è possibile autosomministrare un breve ciclo di FANS, rispettando scrupolosamente le controindicazioni cardiovascolari e gastrointestinali.

4. Mantenimento dell'attività e fisioterapia respiratoria

Il riposo assoluto a letto è sconsigliato. Mantenere un livello minimo di attività è essenziale per evitare il decondizionamento neuromuscolare:
• Camminare in piano: l'attività va mantenuta con sessioni brevi, senza superare la soglia di esacerbazione del dolore, per favorire la vascolarizzazione delle strutture spinali.
• Respirazione derotazionale ed espansione toracica: in caso di riacutizzazione del dolore di origine toracica, il paziente esegue esercizi di ventilazione guidata per mobilizzare le articolazioni costovertebrali e mantenere la compliance polmonare, spesso compromessa dalla deformità scoliotica.

5. Uso transitorio delle ortesi

Sebbene il trattamento conservativo a lungo termine miri al rafforzamento muscolare, l'autogestione di una riacutizzazione grave può prevedere il ricorso a un'ortesi morbida o semirigida (cintura di sostegno lombare o corsetto prefabbricato). Queste ortesi hanno lo svantaggio di essere passive
Le ortesi rigide sono attive: il paziente ricerca l'auto-elongazione per ridurre le pressioni sulla colonna vertebrale.

• Funzione di sostegno: l'ortesi viene indossata in modo intermittente durante le attività quotidiane più impegnative.

• Sospensione graduale: non appena il dolore acuto regredisce, il paziente deve ridurre il tempo di utilizzo per evitare l'amiotrofia dei muscoli stabilizzatori del tronco (muscolo trasverso dell'addome e muscoli spinali).





IV Valutazione dei risultati e follow-up a lungo termine

Negli ultimi decenni, la gestione della scoliosi dell'adulto è profondamente cambiata, superando una visione puramente ortopedica e radiologica per adottare un approccio decisamente globale e centrato sul paziente.

A lungo considerata una semplice prosecuzione della deformità adolescenziale o una fatalità legata all'invecchiamento asimmetrico della colonna vertebrale, la scoliosi dell'adulto rappresenta oggi una sfida clinica importante, a causa dell'invecchiamento della popolazione e delle legittime aspettative dei nostri pazienti in termini di qualità della vita.

In questo panorama terapeutico, il trattamento conservativo – che associa fisioterapia specifica, riabilitazione, ortesi e procedure infiltrative – ha acquisito pieno riconoscimento. Non è più considerato una semplice alternativa di ripiego alla chirurgia maggiore, bensì una strategia dinamica e personalizzata di prima linea.

Eppure, l'efficacia di queste terapie non chirurgiche viene troppo spesso valutata nel breve termine, considerando il sollievo immediato da una crisi dolorosa. Il vero valore di un trattamento conservativo risiede nella sua durata nel tempo. È proprio questo l'obiettivo della presente monografia: spostare l'attenzione clinica dall'intervento occasionale alla valutazione rigorosa dei risultati e al follow-up a lungo termine.

La valutazione dell'adulto con scoliosi nel lungo periodo richiede di andare oltre la sola misurazione dell'angolo di Cobb. Occorre integrare criteri oggettivi e standardizzati dell'equilibrio sagittale, ma soprattutto indicatori della qualità della vita (PROMs) in grado di misurare l'impatto reale del trattamento sul dolore, sulla funzione, sulla fatica e sul benessere psicologico del paziente a 5, 10 o 15 anni. Il follow-up a lungo termine non è una semplice sorveglianza passiva: garantisce l'adattamento terapeutico continuo di fronte a una patologia per sua natura evolutiva.

Criteri di successo del trattamento

Corsetto corto bivalva in polietilene con copertura laterale per la scoliosi lombare

I corsetti di immobilizzazione in polietilene vengono utilizzati da oltre 50 anni in caso di dolore meccanico. Integrano la fisioterapia tradizionale, riducendo del 30% il carico sul rachide lombare.

Abbiamo studiato specificamente i 158 pazienti della nostra banca dati prospettica per i quali era disponibile un follow-up di 5 anni.

Il principio alla base dei corsetti è completamente diverso da quello applicato nella scoliosi adolescenziale. Infatti, cerchiamo di:

1. **Decomprimere i dischi mediante l'»effetto clessidra»**, sollevando il tronco al di sotto delle coste e trasferendo il carico sul bacino.

2. Riequilibrare la colonna vertebrale sul piano frontale e su quello sagittale, principalmente ripristinando la lordosi lombare.

3. Alleviare il dolore grazie all'effetto analgesico del corsetto lombare rigido.
Nei pazienti con scoliosi evolutiva, l'angolo di Cobb si stabilizza o migliora di oltre 5° nell'80% dei casi. Il 20% delle scoliosi rimane candidabile all'intervento chirurgico.

I parametri clinici sul piano frontale e sul piano orizzontale migliorano, ma non quelli sul piano sagittale, in presenza di una proiezione anteriore del tronco (Fig. 13.107).

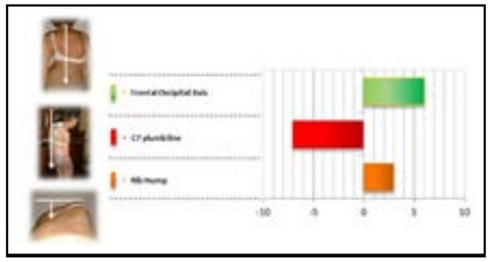

Fig. 13.107 Correzione insufficiente sul piano sagittale

L'appoggio sternoclavicolare è mal tollerato e, a causa della ridotta destrezza manuale delle persone anziane, la chiusura laterale rappresenta un ostacolo per questi pazienti. Sono possibili adattamenti; per questo motivo, attualmente utilizziamo Europlex'O da 3 mm.

Trattamento ortopedico non chirurgico di 62 deviazioni vertebrali negli adulti con ARTbrace per adulti

L'instabilità in età adulta è frequente e la chirurgia è la soluzione proposta più spesso, nonostante l'elevato tasso di complicanze, poiché finora non esisteva un'alternativa per le curve toraciche e toracolombari.

Per le scoliosi lombari si utilizzavano soltanto corsetti bivalvi in polietilene con valve sovrapposte, che garantivano una buona stabilizza***zione sul piano frontale, ma nessun controllo sul piano sagittale.***

L'ARTbrace in poliammide 6, che consente una riduzione media del 70% nei bambini, viene utilizzata dal 2015 negli adulti per tutte le deviazioni.

I risultati di una serie consecutiva di 62 pazienti (il 6,2% di tutti i pazienti trattati con ARTbrace), trattati tra il 2015 e il 2016, sono stati analizzati come alternativa alla chirurgia.

Abbandoni

Nove pazienti (15%), corrispondenti agli abbandoni, non sono stati rivalutati a 6 mesi. Si tratta di una percentuale molto bassa, considerato lo stato generale e l'età dei pazienti. La percentuale di abbandoni è identica a quella rilevata nelle serie precedenti di trattamenti delle curve lombari.

Nonostante l'elevata rigidità, l'ortesi, che richiede una precisione di 1 mm, è quindi tollerata altrettanto bene del polietilene.

Nel piano frontale, la riduzione media con il corsetto è del 27%, leggermente superiore nelle curve lombari e toraco-lombari.

La riduzione a 2 anni senza corsetto è del 15% e, soprattutto, scompare la sintomatologia dell'instabilità. La riduzione è significativamente maggiore con il poliammide rispetto al polietilene (Fig. 13.108).

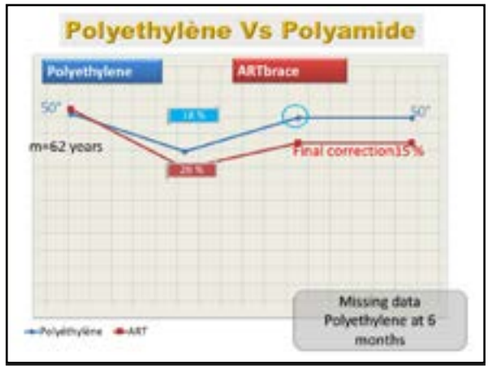

Fig. 13.108 Il poliammide è significativamente più correttivo del polietilene

Il poliammide 6 ha un effetto correttivo significativamente maggiore del polietilene

Ora è possibile stabilizzare tutte le scoliosi toraco-lombari, toraciche e le doppie curve maggiori. Un esempio consente di comprendere meglio l'azione di detorsione di questa ortesi (figura 13.109).



Fig. 13.109: Riduzione nel piano frontale dopo compensazione su artrodesi.

Nel piano sagittale, la riduzione media con il corsetto è del 32% e, a 2 anni senza corsetto, del 25% (Fig. 13.110).

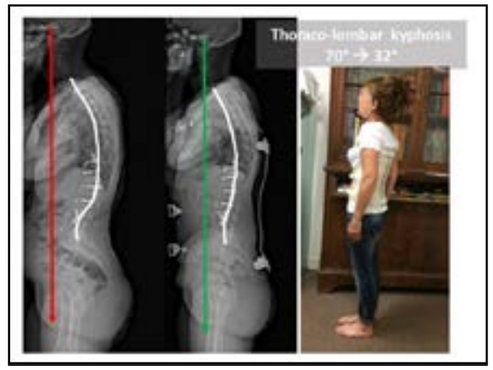

Fig. 13.110 Correzione della cifosi nel piano sagittale

Nel piano orizzontale, un caso clinico rappresentativo, valutato con EOS 3D, conferma che l'ARTbrace per adulti è, come nei bambini, un'ortesi di detorsione.

L'ARTbrace per adulti è l'unica ortesi che corregge la cifosi e compensa così l'insufficienza del polietilene, il cui appoggio sternoclavicolare non era tollerato (figura 13.111).



Fig. 13.111 EOS 3D conferma la detorsione della colonna toraco-lombare nell'ARTbrace

Discussione

La deformità nell'adulto è un importante problema di salute pubblica nella popolazione geriatrica. I chirurghi adottano spesso un approccio molto prudente nel trattamento della scoliosi dell'adulto, a causa delle complicanze associate agli interventi chirurgici e della qualità ossea spesso scadente in questa popolazione. Le complicanze mediche rappre-

sentano una preoccupazione importante nella chirurgia delle deformità della colonna vertebrale nell'adulto. La loro incidenza varia dal 40 all'86%, ma le evidenze di livello III/IV sull'efficacia delle opzioni conservative abituali sono limitate e non conclusive.

Attualmente non vi è consenso sui trattamenti conservativi più efficaci per le deformità nell'adulto.
Sono stati pubblicati pochissimi risultati sull'uso dei corsetti negli adulti con scoliosi. La maggior parte degli studi riguarda esclusivamente la lombalgia.

Il dolore è il motivo più comune per cui si richiede una valutazione medica.
Il dolore è indice di instabilità quando è associato ai seguenti segni clinici:
- **Sbilanciamento sul piano coronale e sagittale**. La cifoscoliosi lombare è dovuta alla retroversione del bacino. Le anche sono in estensione con il bacino retroverso e i femori sono orientati verso il basso e in avanti; le ginocchia e le caviglie compensano con una deformità in flessione. La retroversione pelvica è limitata dall'artrosi dell'anca, la deformità in flessione del ginocchio è mal tollerata e il paziente ricorre a un bastone per camminare. Il torace può entrare in conflitto con il bacino a livello della concavità, spingendo i visceri verso il basso.

Il paziente presenta difficoltà respiratorie; i disturbi digestivi sono frequenti e favoriscono l'ipertensione addominale e i disturbi sfinterici. La perdita della lordosi lombare ha cause multiple: riduzione dell'altezza anteriore del disco, ipertrofia delle faccette articolari e delle apofisi spinose, che aumenta l'altezza posteriore, e perdita della forza muscolare degli estensori.

- **Sul piano orizzontale si osserva una rotazione del cingolo scapolare, come** se il paziente guardasse verso il lato concavo della scoliosi toracica. La scoliosi lombare determina l'orientamento del bacino: l'emibacino convesso è arretrato e l'anca è in rotazione interna, mentre l'emibacino concavo è avanzato e l'anca è in rotazione esterna.

A ogni visita e almeno ogni cinque anni è necessaria una radiografia di controllo per valutare l'evoluzione, tenendo presente che in molti casi questa è caotica.

- Il segno più caratteristico dello scompenso è la **perdita di altezza del disco, che talvo**lta può superare i 10 mm. La degenerazione del disco comporta una perdita della lordosi fisiologica e un'instabilità legamentosa dovuta all'ipermobilità.

- **La perdita della muscolatura glutea** è molto evidente quando si applica il gesso. Spiega in parte la retroversione pelvica; la colonna vertebrale tende a spostarsi lungo la linea di gravità.
L'atrofia muscolare è una critica frequente rivolta ai corsetti rigidi. In realtà, il trattamento ortopedico conservativo non ammette approssimazioni. Il lavoro d'équipe integra la fisioterapia specifica, il mantenimento delle normali attività e la pratica regolare di attività fisica. Nessun paziente indossa il corsetto per piacere. Il rischio di trattamento eccessivo è nullo.

In generale, il corsetto a tempo pieno allevia il dolore, mentre quello a tempo parziale prolunga il miglioramento ottenuto. Se il paziente non trae sollievo, si può discutere dell'intervento chirurgico sulla base di argomenti più solidi. Il trattamento non chirurgico affronta la causa dell'instabilità lombare principalmente riducendo la pressione sul disco e stabilizzando la regione lombare in lordosi, per ripristinare la tenségrità della colonna vertebrale.

Il miglioramento estetico della gibbosità e dell'asimmetria della vita è prevedibile; il corsetto ortopedico è il mezzo migliore per rimodellare il tronco. Il risultato estetico si mantiene per cinque anni dall'inizio del trattamento, con un miglioramento della gibbosità misurato mediante il filo a piombo e l'angolo di rotazione del tronco di Bunnel.

Il trattamento non chirurgico può inserirsi in un percorso terapeutico progressivo. Le indicazioni possono susseguirsi gradualmente: osservazione, fisioterapia, trattamento farmacologico, trattamento ortopedico conservativo e intervento chirurgico.

Le indicazioni appropriate all'intervento chirurgico riguardano le scoliosi degenerative non alleviate dai corsetti, oppure alleviate dall'uso a tempo pieno ma non sufficientemente dall'uso a tempo parziale, soprattutto in presenza di stenosi spinale. Il corsetto può essere utilizzato anche per completare l'intervento chirurgico qualora persista un'instabilità.

Lo studio greco che associa i corsetti di Schroth e di Chêneau mostra che i pazienti hanno molta difficoltà a seguire il protocollo. Nel quarto dei pazienti che lo seguono, i risultati in termini di dolore e postura sono soddisfacenti,

ma nel 39% dei pazienti l'angolo di Cobb continua ad aumentare.

Josette Bettany conferma che, per la scoliosi dell'adulto, esistono solo pochi studi sull'efficacia delle PSSE e non è ancora possibile trarre conclusioni. Recentemente, un RCT ha dimostrato l'efficacia di un programma di riabilitazione motoria e cognitiva.

Differenze tra i corsetti per adulti e quelli per non adulti

La motivazione del paziente è fondamentale. L'ortesi deve essere concepita come uno strumento che facilita la fisioterapia.
È preferibile utilizzare un CAD/CAM rapido e preciso, poiché il paziente adulto riesce a mantenere la posizione corretta solo per pochi secondi.
La TC viene eseguita durante un'inspirazione profonda per non limitare la capacità vitale.
Il corsetto va indossato per 4 ore al giorno, di cui sistematicamente 2 ore dopo qualsiasi attività fisica. La fisioterapia è ancora più importante che durante l'adolescenza.

Conclusioni

La frequenza delle scoliosi dell'adulto ne fa un problema di salute pubblica. Le nuove tecnologie digitali hanno modificato il trattamento della scoliosi dell'adulto; i corsetti e i trattamenti conservativi in generale possono rappresentare un'opzione utile per la deformità dell'adulto, ma mancano prove a sostegno di questa scelta. Il trattamento non chirurgico di Lione è efficace e apre nuove prospettive per i corsetti per la scoliosi dell'adulto. Il corsetto non solo allevia il dolore e sostiene la colonna vertebrale, ma, per la prima volta, corregge le deviazioni nei piani frontale, sagittale e orizzontale. I corsetti di immobilizzazione in polietilene consentono di trattare la causa del dolore senza effetti collaterali. Indossati per alcune ore durante il giorno, completano la fisioterapia. I primi risultati confermano l'eccellente tollerabilità dell'ARTbrace per adulti Europlex'O, la facilità di applicazione e correzioni finora ineguagliate negli adulti. Queste correzioni consentono di ripristinare la stabilità delle deviazioni senza ricorrere alla chirurgia. L'uso dei corsetti per la scoliosi dell'adulto come alternativa alla chirurgia potrebbe essere preso in considerazione. Inizialmente riservato ai casi più gravi, questo approccio merita di essere utilizzato più ampiamente per le scoliosi dell'adulto. Il numero crescente di CPO che utilizzano le più moderne tecnologie CAD/CAM dovrebbe agevolare la ricerca nel campo dei materiali ad altissima rigidità.

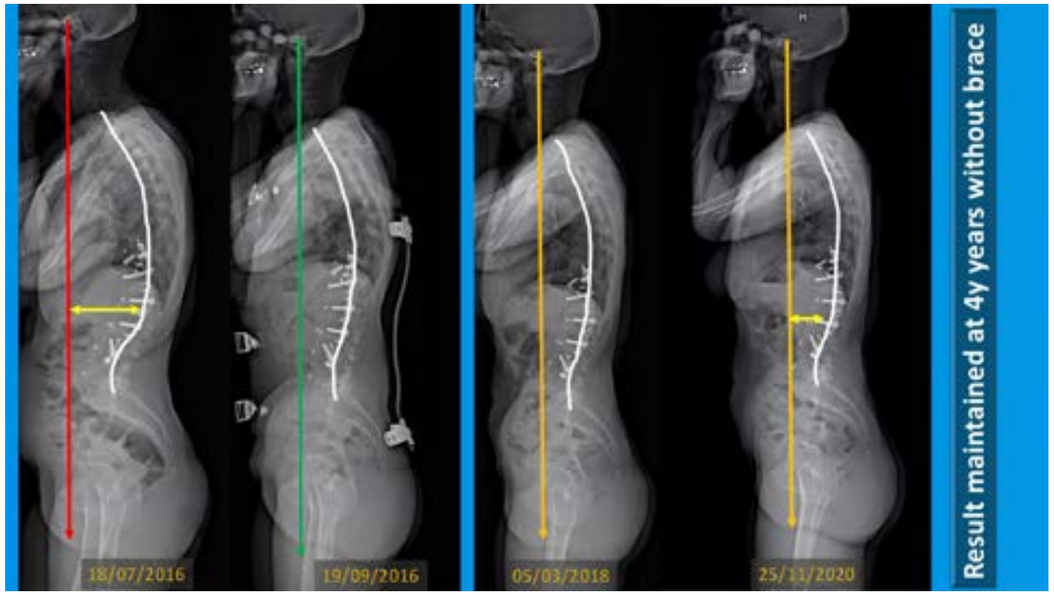

Frequenza del monitoraggio clinico e radiologico

Nel trattamento conservativo (non chirurgico) della scoliosi dell'adulto, il monitoraggio si basa su controlli regolari per rilevare la progressione della curva, l'insorgenza di complicanze o il peggioramento dei sintomi (dolore, ripercussioni funzionali o respiratorie). Di seguito è riportata la frequenza standard raccomandata per il monitoraggio clinico e radiologico nel vostro ambulatorio:

1. MONITORAGGIO CLINICO DA PARTE DEL MEDICO CURANTE

Il follow-up clinico è il cardine del trattamento conservativo. Consente di valutare l'efficacia delle terapie (fisioterapia, ortesi/corsetti, infiltrazioni).

· **Frequenza abituale**: ogni 6-12 mesi, in funzione della gravità iniziale e della stabilità dei sintomi

• Parametri monitorati :

· *Andamento del dolore: v*alutazione mediante scala analogica visiva (EVA) e mappatura del dolore (lombalgia, radicolalgia da stenosi del canale vertebrale o del recesso laterale).

· *Distanza percorribile a piedi*: valutazione della presenza di una sindrome da claudicazione neurogena (indicativa di una concomitante stenosi del canale lombare).

· *Esame posturale*: misurazione della freccia occipitale, dell'inclinazione sagittale e frontale (squilibrio del tronco) e della perdita di altezza (misurata con lo stadiometro).

· *Esame neurologico:*

Ricerca di deficit motori o sensitivi e di riflessi osteotendinei.

· *Tolleranza dei trattamenti*: aderenza e tollerabilità cutanea e muscolare del corsetto, se applicabile.

2. MONITORAGGIO CLINICO DA PARTE DEL MEDICO SPECIALISTA

Le tappe sono più distanziate e sincronizzate con gli esami radiologici EOS.

- **Alla consegna del corsetto**. Nel caso di un corsetto ortopedico correttivo, la radiografia è indispensabile per orientare eventuali modifiche, dettate non dal dolore, ma dall'efficacia correttiva.

- 6 mesi dopo l'applicazione dell'ortesi. Questa è la durata abituale del trattamento, con l'ortesi indossata 6 ore al giorno.

- 2 anni dopo l'applicazione dell'ortesi. Il corsetto è stato indossato secondo necessità e metà dei pazienti non lo indossa più, poiché la deviazione si è stabilizzata.

- Poi ogni 2 o 5 anni. Le recidive di instabilità sono eccezionali.

3. MONITORAGGIO RADIOLOGICO

L'imaging consente di quantificare l'evoluzione strutturale della scoliosi (instabilità, progressione delle curvature).

· **Frequenza abituale**: ogni anno (se evolutiva) oppure ogni 3-5 anni (se stabile).

· *Caso particolare*: dopo l'applicazione di un nuovo trattamento ortesico (corsetto), è necessario un controllo a 6 mesi o a 1 anno per verificarne l'efficacia correttiva, seguito dal ritorno al controllo annuale.

• Proiezioni richieste:

· *Radiografia dell'intero rachide (*proiezioni anteroposteriore e laterale) sotto carico (in posizione eretta), idealmente eseguita con il sistema EOS (per limitare l'esposizione alle radiazioni).

• Parametri misurati:

· *Angolo di Cobb*: progressione della o delle curvature (un aumento ≥ 5° definisce una scoliosi evolutiva).

· *Equilibrio sagittale e frontale*: misurazione della linea di gravità (SVA - Asse verticale sagittale), dell'incidenza pelvica, della pendenza sacrale e della versione pelvica.

· *Dislocazione rotatoria:* ricerca o monitoraggio degli allargamenti degli spazi articolari e delle listesi (laterolistesi o anterolistesi), frequenti nella scoliosi de novo dell'adulto.

4 SINTESI DELLA CADENZA DEI CONTROLLI

Stato clinico/radiologico	Frequenza delle valutazioni cliniche	Frequenza delle valutazioni radiologiche (preferibilmente con EOS)
Scoliosi stabile/asintomatica	Ogni 12 mesi	Ogni 3-5 anni
Scoliosi dolorosa o a rischio di progressione	Ogni 6 mesi	Ogni 1-2 anni
Periodo di adattamento (nuovo corsetto)	A 1, 3 e 6 mesi	A 6 mesi (con e senza corsetto)
Aggravamento improvviso dei sintomi	Immediato	Immediato (e valutazione di RM/Scanner)

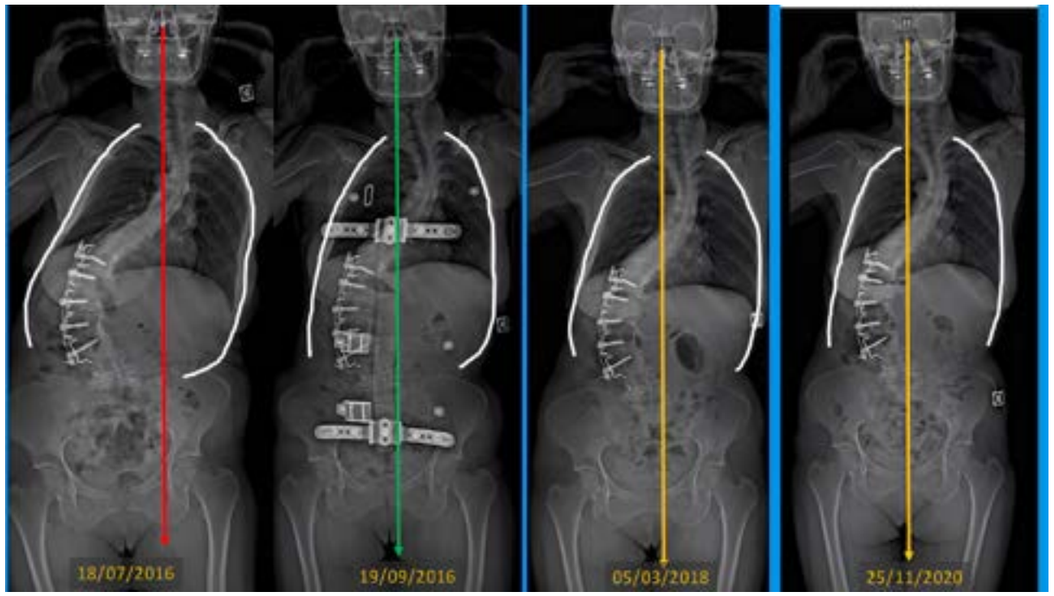

Quando prendere in considerazione l'intervento chirurgico?

La chirurgia non deve essere un'alternativa di prima scelta, ma una soluzione di ultima istanza in caso di insuccesso, perdita di efficacia o limiti strutturali del trattamento medico e ortopedico.

La decisione chirurgica nell'adulto non si basa mai esclusivamente su un valore angolare (a differenza di quanto avviene nell'adolescente), ma su un insieme di elementi clinici e radiologici, in presenza di un bilancio rischi-benefici favorevole.

1. Insuccesso o perdita di efficacia del trattamento conservativo correttamente condotto

È il presupposto fondamentale. Si prende in considerazione la chirurgia quando:

· **Il dolore rimane invalidante e refrattario:** lombalgia o dolore radicolare cronici non alleviati da fisioterapia adeguata, analgesici maggiori e infiltrazioni mirate.

· **Intolleranza o insufficienza dell'ortesi (corsetto):** il paziente presenta un'insufficienza muscolare generalizzata (sarcopenia) o lesioni cutanee che rendono impossibile indossare il corsetto, oppure il corsetto non è più in grado di stabilizzare la deformità.

· **Una progressiva perdita di autonomia**

- **Una marcata riduzione della distanza percorsa a piedi dovuta a claudicatio neurogena.**

2. I principali criteri clinici e neurologici

Alcuni segni clinici richiedono l'invio del paziente a uno specialista della colonna vertebrale e possono talvolta costituire urgenze relative:

· **Deficit neurologico progressivo**: comparsa o peggioramento di un deficit motorio o sensitivo dovuto a una stenosi del canale vertebrale o a un conflitto radicolare (compressione del nervo in un forame stenotico sul lato della concavità).

· **Sindrome della cauda equina: d**isturbi sfinterici o perineali (urgenza chirurgica assoluta).

3. I criteri radiologici e biomeccanici

L'analisi dell'equilibrio sagittale e dei parametri pelvi-rachidei è diventata una fase obbligatoria della valutazione preoperatoria nelle patologie degenerative o deformanti della colonna vertebrale. Consente di comprendere la postura globale del paziente, individuare i meccanismi di compensazione e pianificare gli obiettivi di correzione per prevenire complicanze meccaniche (come la sindrome della giunzione prossimale o PJK).

Questa valutazione richiede necessariamente un esame radiologico globale dello scheletro in posizione eretta (con un sistema tipo EOS), dal condotto uditivo esterno alle teste femorali.

· **Progressione documentata della curva:** rapida progressione angolare dell'angolo di Cobb (ad esempio, > 5° all'anno durante la perimenopausa o in caso di invecchiamento accelerato) oppure dislocazione rotatoria documentata in radiografie successive.

1. I parametri anatomici del bacino (indipendenti dalla posizione)

Il bacino funge da base per la colonna vertebrale. La sua forma determina la geometria delle curvature sovrastanti.

• L'Incidenza pelvica (IP):

· *Definizione*: angolo tra la perpendicolare al punto medio del piatto vertebrale di S1 e la retta che unisce questo punto al centro delle teste femorali.

· *Proprietà*: è un parametro anatomico

fisso e invariabile in età adulta per ciascun individuo (valore medio: 50° ± 10°).

· *Ruolo clinico*: maggiore è l'IP, maggiore è la lordosi lombare necessaria per bilanciare il tronco. L'IP determina la capacità di compensazione del paziente.

2. I parametri posizionali del bacino (variabili)

L'orientamento del bacino attorno all'asse delle teste femorali permette di regolare l'equilibrio del tronco.

L'IP è la somma geometrica di questi due parametri posizionali: IP=PT+SS.

· **La Versione pelvica** (VP o Pelvic Tilt - PT):

· Angolo tra la verticale e la retta che collega il centro delle teste femorali al punto medio del piatto vertebrale di S1.

· Indica la rotazione del bacino: ***un aumento del PT (> 20°) è indice di retroversione pelvica, un*** importante meccanismo di compensazione per arretrare il tronco in caso di perdita della lordosi.

· **La pendenza sacrale** (PS o Sacral Slope - SS):

· Angolo tra l'orizzontale e il piatto superiore di S1.

· Indica l'inclinazione del piatto sacrale. Una pendenza ridotta è spesso associata a un dorso piatto.

3. I parametri regionali del rachide

· **La lordosi lombare** (LL): misurata tra il piatto superiore di L1 e il piatto superiore di S1. Deve essere armonicamente proporzionata alla forma del bacino.

· **La cifosi toracica (C**T): misurata tra il piatto superiore di T4 (o T1) e il piatto inferiore di T12 (valore obiettivo: da 35° a 45°).

4. I criteri di allineamento globale e gli obiettivi chirurgici

L'obiettivo ultimo dell'intervento chirurgico è ripristinare l'equilibrio globale riducendo al minimo il dispendio energetico muscolare del paziente. In fase di pianificazione vengono valutati tre criteri chiave:

Parametro globale	Descrizione e valori di riferimento	Significato in caso di anomalia
SVA (asse verticale sagittale)	Distanza orizzontale tra la linea verticale di gravità proiettata dal centro di C7 e l'angolo postero-superiore di S1. Valore di riferimento: ± 25 mm.	Un valore nettamente positivo (> 50 mm) indica un evidente squilibrio anteriore (il paziente si inclina in avanti).
Mismatch IP - LL	Differenza matematica tra l'Incidenza pelvica e la lordosi lombare. Valore normale: < 10°.	Se IP-LL>10°, è presente una correzione insufficiente o una perdita di lordosi lombare, che deve essere necessariamente corretta durante l'artrodesi.
Versione pelvica (PT)	Idealmente < 20°.	Un PT elevato indica che il paziente sta utilizzando la propria riserva di compensazione pelvica (retroversone). L'intervento chirurgico deve ripristinare la lordosi per «liberare» e raddrizzare il bacino.

5. Strategia di analisi preoperatoria:

Valutare lo squilibrio globale (SVA): il paziente è allineato o proiettato in avanti?

Analizzare i compensi:
Il bacino è in retroversione estrema (PT aumentato)?
È presente una flessione associata delle ginocchia?
Calcolare il target chirurgico: determinare l'entità esatta della lordosi da ripristinare secondo la formula: LL richiesta = IP ± 10°.

4. Le ripercussioni sistemiche e la qualità della vita

· **Impatto respiratorio**: nei casi di scoliosi toracica molto grave (spesso di lunga data o trascurata), si osserva una riduzione della capacità vitale forzata (CVF) dovuta alla restrizione della gabbia toracica.

· **Grave pregiudizio estetico e psicologico: gr**ave alterazione dell'immagine corporea (perdita di statura, marcata asimmetria del tronco, proiezione anteriore del torace), con ripercussioni sulla salute mentale.

5. L'analisi dei meccanismi di compensazione sottopelvici e dell'interazione anca-rachide

Con l'invecchiamento del rachide e la perdita della lordosi, il corpo recluta l'intero arto inferiore per mantenere lo sguardo orizzontale.

1. I meccanismi di compensazione sottopelvici

Quando la retroversione del bacino (aumento del Pelvic Tilt / VP) non è più sufficiente a compensare lo squilibrio anteriore del tronco, il paziente attiva le articolazioni sottopelviche

. L'estensione dell'anca:
Meccanismo: il bacino ruota posteriormente (retroversione), spingendo l'articolazione dell'anca verso la massima estensione nel tentativo di arretrare il centro di gravità.
Limite **:** l'estensione anatomica massima dell'anca è limitata (circa 10°–15°). Oltre questo limite, o in presenza di una coxartrosi preesistente con atteggiamento in flessione, questa riserva è esaurita.

- **La flessione delle ginocchia (Knee Flexion):**
Meccanismo: una volta bloccata l'anca in estensione, il paziente flette le ginocchia. Ciò consente di abbassare e arretrare il bacino, riportando il tronco indietro.
Dispendio energetico: questo meccanismo è estremamente faticoso dal punto di vista muscolare (quadricipiti) e limita notevolmente la distanza percorribile a piedi.

- La flessione plantare (caviglia) :

Nella fase terminale, si può osservare una lieve estensione delle caviglie per guadagnare gli ultimi gradi di equilibrio.
Impatto chirurgico: un flessum delle ginocchia o delle anche in un paziente con dorso piatto spesso non è una patologia articolare primitiva, bensì una compensazione posturale. La correzione chirurgica del rachide (ripristino della lordosi) consente di raddrizzare immediatamente il bacino e di osservare il raddrizzamento spontaneo delle ginocchia nel postoperatorio.

2. Sindrome anca-rachide (Hip-Spine Syndrome) e pianificazione di una PTH

L'equilibrio del rachide influenza direttamente l'orientamento della coppa (componente acetabolare) di una protesi totale d'anca (PTH). In un soggetto sano, il passaggio dalla posizione eretta a quella seduta è accompagnato da una retroversione naturale del bacino di circa 20°, che apre anteriormente l'acetabolo (aumento dell'antiversione acetabolare) per fare spazio ai femori ed evitare un conflitto.

In caso di patologia o di fusione rigida del rachide, questo sistema è alterato e comporta un rischio elevato di lussazione della PTH. È indispensabile identificare due profili preoperatori:
Profilo 1: dorso piatto rigido (rachide degenerativo fissato)
Comportamento: il bacino del paziente rimane bloccato in retroversione permanente, anche in posizione eretta (VP elevata; il paziente «si inclina all'indietro» a livello del bacino per compensare la perdita di lordosi).
*Conseguenza sull'anca: l'*acetabolo è già eccessivamente aperto (antiverso) in posizione eretta.
Rischio chirurgico: se il chirurgo posiziona la coppa secondo i criteri standard (la celebre «zona di sicurezza» di Lewinnek), questa risulterà eccessivamente antiversa in posizione eretta, con un rischio elevato di lussazione anteriore. In posizione seduta, non potendo il bacino retrovertere ulteriormente, si verifica un conflitto anteriore che spinge la testa all'indietro (lussazione posteriore).
Profilo 2: Rachide fuso/artrodesizzato dal bacino alle vertebre lombari
Comportamento: Il complesso lombopelvico è completamente rigido. Durante il passaggio dalla posizione eretta a quella seduta, il bacino non bascula più.
*Conseguenze sull'anca: L'*acetabolo si comporta come se fosse saldato al tronco.

Rischio chirurgico: Il rischio di instabilità e di usura precoce è da 3 a 5 volte maggiore.







Conclusioni generali

Il trattamento conservativo della scoliosi dell'adulto rappresenta un pilastro terapeutico indispensabile e imprescindibile di fronte alla sfida crescente dell'invecchiamento della popolazione.

A differenza della scoliosi dell'adolescente, nell'adulto l'obiettivo non è più correggere l'angolazione di una deformità in fase di crescita, bensì gestire le conseguenze cliniche di un rachide degenerativo e asimmetrico: il dolore cronico, la disabilità funzionale, lo squilibrio sagittale e la perdita di autonomia.

La gestione non chirurgica si è radicalmente evoluta grazie a una migliore comprensione dell'equilibrio lombopelvico. Si basa su un approccio multidisciplinare articolato attorno a tre assi complementari:

1. Fisioterapia specifica e riabilitazione funzionale: si concentrano sul rinforzo muscolare asimmetrico, sul controllo posturale e sull'allungamento delle strutture retratte. Mirano a ripristinare una sinergia muscolare ottimale e a stabilizzare il piano sagittale.

2. Un'ortesi di nuova concezione: non si tratta più di un contenimento antalgico, bensì di una ristabilizzazione ottenuta agendo sui tessuti molli perivertebrali. Il corsetto compensa l'insufficienza muscolare, limita la progressione della dislocazione rotatoria e preserva l'autonomia nella deambulazione.

3. Le risorse medico-tecnologiche e infiltrative: le infiltrazioni mirate (articolari posteriori o epidurali) e la gestione farmacologica del dolore agevolano la riabilitazione durante le fasi di riacutizzazione congestiva.

Il rapporto beneficio-rischio complessivo depone nettamente a favore di una strategia conservativa rigorosa come approccio di prima linea. Sebbene la chirurgia resti l'ultima risorsa in presenza di deficit neurologici progressivi o di gravi squilibri strutturali inveterati, nel soggetto anziano comporta un tasso non trascurabile di complicanze. In questo contesto, il trattamento conservativo dimostra il proprio valore, migliorando significativamente la qualità di vita dei pazienti senza esporli ai rischi di una complessa strumentazione vertebrale.

Pilastro imprescindibile del trattamento ortopedico

A differenza dei bambini e degli adolescenti, nei quali l'obiettivo principale è frenare la deformità durante la crescita, il trattamento conservativo nell'adulto mira soprattutto ad alleviare il dolore, a stabilizzare la degenerazione legata all'invecchiamento (scoliosi de novo o degenerativa) e a preservare l'autonomia funzionale.

Molto spesso, il medico curante invia direttamente il paziente al chirurgo.

Tuttavia, la chirurgia resta un'opzione impegnativa e invasiva, riservata ai casi in cui il trattamento con corsetto correttivo fallisce o si verificano gravi complicanze neurologiche.

Le opzioni di trattamento conservativo si basano su un approccio multimodale:

1. FISIOTERAPIA E RIABILITAZIONE ATTIVA

· **Obiettivo**: Rinforzare la muscolatura profonda (stabilizzazione lombare), lavorare sulla flessibilità e migliorare l'equilibrio sagittale (la postura di profilo)

· **Impatto**: Non corregge la curvatura, ma previene il cedimento del rachide, riduce le tensioni muscolari asimmetriche e mantiene la funzione respiratoria.

Questa chinesiterapia è purtroppo insegnata male; per questo, come per gli adolescenti, abbiamo raccolto i 12 esercizi fondamentali che consentono al medico prescrittore di indicare quelli più utili.

2. L'ORTESI E IL CORSETTO ORTOPEDICO PER ADULTI

· **Obiettivo**: fornire un sostegno esterno durante le riacutizzazioni dolorose o i periodi di affaticamento.

· **Specificità nell'adulto**: come nel bambino, il creep dei tessuti molli si ottiene indossando il corsetto in modo continuativo per 3-4 settimane. Tuttavia, a differenza degli adolescenti, che indossano corsetti rigidi per 18-23 ore al giorno, gli adulti utilizzano spesso corsetti come ARTbrace per adulti, regolati direttamente sul paziente e indossati in media 6 ore al giorno.

La barra metallica mantiene rigorosamente il piano sagittale, che è il piano più importante in età adulta. Le emivalve laterali in poliammide sono resistenti, assorbono gli urti e conservano una certa plasticità.

Il suo scopo è decomprimere i corpi vertebrali e agire sulle strutture dei tessuti molli paravertebrali, ridurre le forze di taglio e alleviare il conflitto ileo-costale (quando le coste toccano il bacino).

3. GESTIONE DEL DOLORE E INFILTRAZIONI

Il corsetto non è un trattamento del dolore; consente tuttavia al paziente di valutare la componente meccanica del dolore.
È quindi importante affiancare all'azione ortopedica della chinesiterapia e del corsetto un trattamento analgesico complementare.

· **Farmaci: us**o mirato di analgesici e antinfiammatori (FANS) durante le crisi.

· **Infiltrazioni**: in caso di dolore radicolare (sciatalgia, cruralgia) o di dislocazioni vertebrali, le infiltrazioni radioguidate (intracanalari o foraminali) offrono un significativo sollievo localizzato, consentendo di superare una fase dolorosa.

4. STILE DI VITA E FOLLOW-UP GLOBALE

Questo approccio allo stile di vita è particolarmente importante in considerazione della sar**copenia, molto pi**ù marcata nella scoliosi.

· **Attività fisica**: mantenere un'attività fisica regolare e adeguata (nuoto, camminata, esercizi di rinforzo a bassa intensità) è indispensabile per prevenire la perdita di massa muscolare.

· **Peso e salute delle ossa** : controllare il sovrappeso (per limitare le sollecitazioni sui dischi usurati) e prevenire l'osteoporosi sono obiettivi fondamentali per rallentare la progressione della malattia.

I***n sintesi, questo trattamento «su misura» consente alla grande maggioranza degli adulti affetti da scoliosi di evitare il ricorso a un'artrodesi chirurgica estesa.***









Prospettive future

Il trattamento conservativo della scoliosi dell'adulto sta attraversando una profonda trasformazione, trainata dalla digitalizzazione delle cure, dai progressi della biomeccanica e da un approccio incentrato sulla qualità della vita nel suo complesso.

A differenza del trattamento dell'adolescente, nell'adulto l'obiettivo non è correggere definitivamente la curvatura, ma
rallentare il collasso vertebrale,
stabilizzare l'equilibrio sagittale (il profilo) e alleviare il dolore in modo duraturo, per posticipare o evitare un intervento chirurgico maggiore.

Ecco le principali prospettive future e le innovazioni tecnologiche che stanno ridefinendo questo trattamento:

1. Ortesi su misura e tecnologie 3D

La progettazione dei corsetti per adulti è cambiata radicalmente grazie alla digitalizzazione.

· **Scansione ottica e stampa 3D: i** tradizionali calchi in gesso stanno definitivamente lasciando il posto agli scanner 3D di superficie. **Gli scanner a 4 colonne facilitano la correzione nei piani frontale e sagittale e, soprattutto, l'allineamento globale delle correzioni.**

- **La produzione additiva (stampa 3D) con**sente di utilizzare polimeri ultraleggeri, più sottili e termoformabili (come la moderna poliammide), massimizzando la discrezione sotto gli abiti e l'aderenza del paziente

- **Il corsetto rigido sul piano sagittale è un corsetto attivo e deve essere asimmetrico.**

2. Riabilitazione altamente personalizzata e imaging a basse dosi

Il potenziamento muscolare e il lavoro posturale si avvalgono ormai di strumenti di valutazione all'avanguardia.

• **Integrazione sistematica del sistema EOS:**

Questa tecnologia di imaging a basse dosi consente una ricostruzione 3D completa dello scheletro in posizione eretta. L'analisi automatica dell'equilibrio sagittale e frontale aiuta il fisioterapista a individuare con precisione le catene muscolari da potenziare per compensare il conflitto ileo-costale e l'inclinazione sagittale.
• **Protocolli specifici (PSSE):**

Gli esercizi fisioterapici specifici per la scoliosi, come il metodo lionese, integrano sempre più spesso la realtà virtuale e il biofeedback visivo per aiutare l'adulto ad automatizzare quotidianamente le correzioni posturali.

3. Gestione globale del dolore e innovazioni terapeutiche

La scoliosi degenerativa (o de novo) è frequentemente associata ad artrosi grave e compressioni nervose.

• **Infiltrazioni ecoguidate di precisione:**
Il ricorso alle infiltrazioni intracanalarie o foraminali diventa più preciso grazie alla guida ecografica ad alta risoluzione o alla micro-TC, riducendo l'esposizione alle radiazioni e migliorando il sollievo immediato durante le crisi dolorose.
• **Preservazione del patrimonio osseo e muscolare:**
I trattamenti futuri includono la gestione precoce dell'osteoporosi e della sarcopenia (perdita di massa muscolare). Mantenere una buona densità ossea e un adeguato trofismo dei muscoli spinali è diventato un prerequisito indispensabile affinché il trattamento conservativo rimanga efficace nel lungo termine.

Sintesi degli approcci attuali e futuri

Dimensione del trattamento	Approccio tradizionale	Prospettive e futuro prossimo
Progettazione dei corsetti	Realizzazione manuale di un corsetto in gesso, rigido e ingombrante	Scansione ottica 3D e stampa con materiali sottili e connessi
Obiettivo terapeutico	Sollievo passivo dal dolore a breve termine	Stabilizzazione attiva del profilo sagittale e mantenimento della mobilità
Follow-up medico	Radiografie convenzionali periodiche e valutazione visiva	Imaging 3D a bassa dose (EOS) e monitoraggio digitale dell'aderenza
Ruolo della chirurgia	Da considerare sistematicamente in caso di progressione dell'angolo di Cobb	Da rimandare il più possibile: rigorosa valutazione del rapporto beneficio/rischio in funzione della qualità della vita

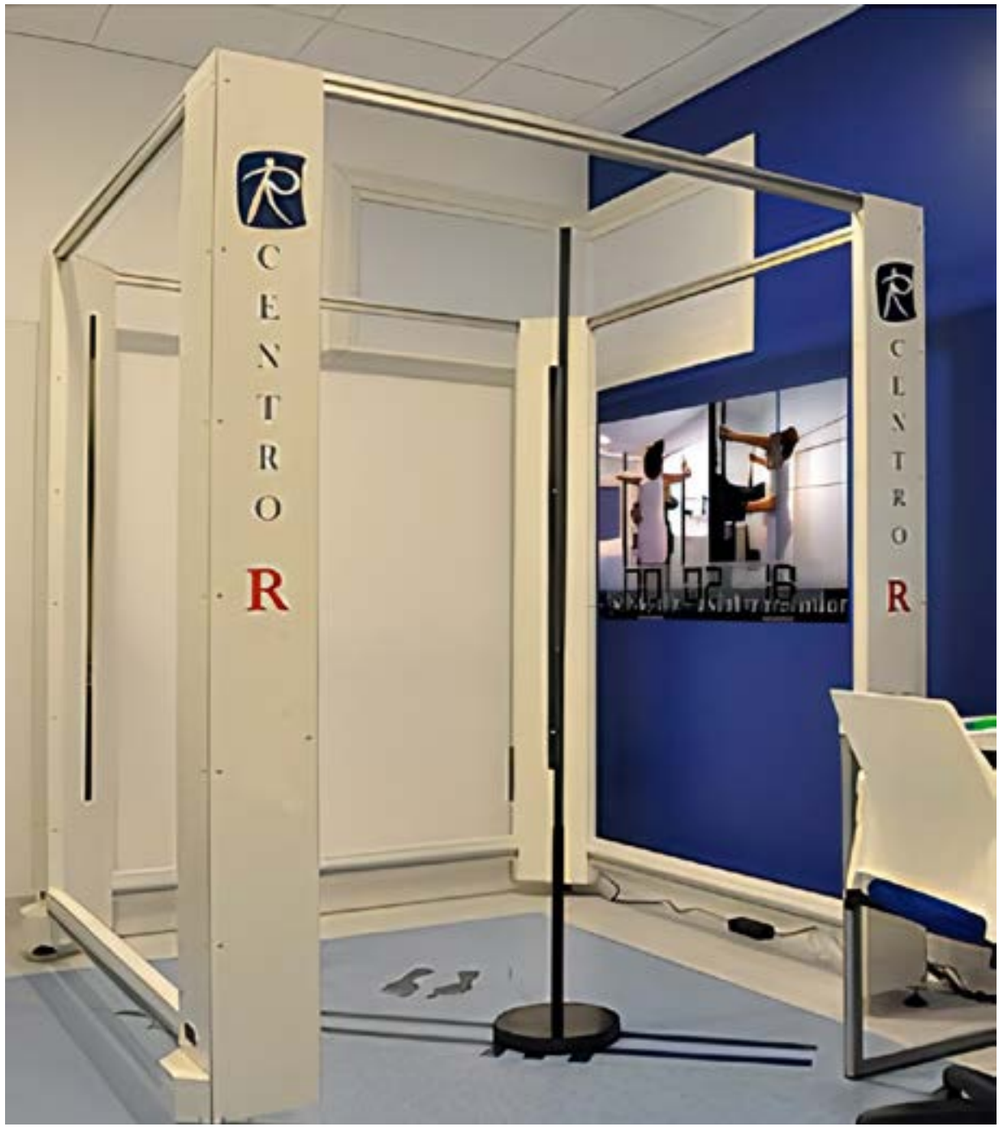

Centro Europeo della Colonna Vertebrale
Clinique du Parc - LIONE
155, Bs Stalingrad
69006 Lione

