CECV
CENTRO EUROPEO COLONNA VERTEBRALE ITALIA

4

La scoliosi

IDIOPATICA DELL'ADOLESCENTE

Jean Claude de Mauroy, Fabio Gagliano, Piera Lusenti



L'albero storto vive la sua vita, mentre quello dritto finisce in tavole - *Proverbio cinese*

Il trattamento conservativo non è soltanto un'alternativa alla chirurgia: è un'arte clinica che richiede rigore, pazienza e una stretta collaborazione tra il medico, l'ortopedico, il fisioterapista, l'adolescente e la sua famiglia.
Ci auguriamo che i contributi e le esperienze condivise in queste pagine arricchiscano la vostra pratica quotidiana e contribuiscano a restituire ai nostri giovani pazienti un allineamento armonioso e un futuro sereno.

Benvenuti

L'adolescenza è un periodo di rapida trasformazione, sia sul piano fisico sia su quello psicologico.
Quando la crescita della colonna vertebrale si discosta dal suo decorso armonioso, la comparsa di una scoliosi — idiopatica o associata ad altre patologie — rappresenta una sfida clinica importante.
Di fronte a queste deformità, il trattamento conservativo, basato principalmente sul busto ortopedico rigido e sulla fisioterapia specifica, rimane il pilastro fondamentale del nostro approccio terapeutico.
Il suo obiettivo è triplice: 1. arrestare la progressione della curva durante il picco di crescita; 2. correggere la scoliosi, se la cartilagine di accrescimento lo consente; 3. rallentare la storia naturale della scoliosi in età adulta.
Questo volume è stato concepito come una guida pratica, multidisciplinare e saldamente radicata nella medicina basata sulle prove di efficacia (Evidence-Based Medicine)**. Completa il manuale di riferimento dell'ART-brace**

Prolegomeni

Il metodo lionese è il più antico al mondo

Il metodo lionese fu descritto **200 anni** fa **da Charles Gabriel Pravaz, dopo l**'esperimento di Flourens sul piccione scoliotico.

A quasi 75 anni dalla cre**azione del busto ortopedico lionese da part**e di **Pierre STAGNARA** e dall'elaborazione a Lione del trattamento ortopedico conservativo della scoliosi, era importante rivedere tale trattamento e trasmettere l'esperienza pratica maturata in mezzo secolo. Attualmente, questo trattamento si dimostra «*efficace*» efficace a lungo termine e su larga scala nella quasi totalità dei casi di scoliosi idiopatica diagnosticati precocemente; consente di stabilizzare la scoliosi evitando l'intervento chirurgico.

L'attuazione di un trattamento di questo tipo richiede una collaborazione perfetta tra il medico, il tecnico ortopedico e il fisioterapista. La relativa rarità delle scoliosi (circa 1400 scoliosi idiopatiche da trattare ortopedicamente ogni anno in Francia) giustifica quest'opera, realizzata da un'équipe specializzata che opera in Francia e in Italia.

L'origine della scoliosi è a livello del sistema extrapiramidale

Naturalmente, si conoscono sempre meglio le anomalie del rachide scoliotico e si è persino in grado di riprodurre una scoliosi modificando alcuni fattori. Si sa analizzarla nello spazio, descriverla, caratterizzarla e classificarla. Le immagini fornite dai computer dei radiologi sono sempre più nitide, precise e tridimensionali. I busti ortopedici utilizzati dai tecnici ortopedici sono sempre più leggeri, efficaci ed estetici. Gli ultimi lavori di Grivas e Mauroy confermano che l'origine della scoliosi è a livello del sistema extrapiramidale.

Nella letteratura medica, gli articoli associano il termine scoliosi a numerosi altri termini medici. Infatti, siamo ancora incapaci di prevedere l'evoluzione di un bambino che si rivolge a noi per una lieve deviazione e di anticiparne il decorso. Siamo in grado soltanto di limitare i danni con trattamenti ortopedici e chirurgici, quando ormai il danno è fatto. Le campagne di screening su larga scala non hanno ridotto il tasso di interventi chirurgici negli Stati nordamericani che le hanno attuate. Ne consegue un'insoddisfazione crescente, accompagnata dalla sensazione di trovarsi in un vicolo cieco. Conosciamo la maggior parte delle leggi fisiche che regolano la scoliosi. Siamo giunti a un punto in cui, se continuiamo così, dovremo investire somme enormi in ricerche dai risultati imprevedibili.

La scoliosi inferiore a 25° evolve in modo caotico
E se ci stessimo sbagliando e accettassimo l'evidenza: è impossibile prevedere l'evoluzione della scoliosi inferiore a 25° ed è impossibile curare la scoliosi una volta che il processo evolutivo è iniziato.
È vero che l'evoluzione di alcune scoliosi è lineare, ma se l'evoluzione iniziale delle scoliosi non lo fosse? In altri termini, cosa accadrebbe se applicassimo la teoria del caos alla scoliosi?

Il concetto di caos è al cuore dell'Homo sapiens

Negli ultimi anni, molti scienziati hanno incontrato le stesse difficoltà degli specialisti della scoliosi. Secondo James Gleick, «*Sta cominciando a delinearsi una rappresentazione teorica della transizione alla turbolenza; il cuore del caos è accessibile matematicamente. Oggi il caos prevede un futuro che nessuno può negare. Ma per accettare questo futuro, dobbiamo rinunciare all'essenziale del passato*». Nel 1986, nell'immenso auditorium Masur del National Institute of Health, nella periferia di Washington, si svolse la prima grande conferenza sul caos in biologia e medicina. Dai movimenti erratici degli occhi degli schizofrenici alla fibrillazione ventricolare, dallo sfasamento degli orologi biologici all'intelligenza artificiale, la teoria del caos fornisce uno strumento per individuare l'elemento fondamentale della vita nell'irregolarità.

La postura eretta dell'uomo ha allontanato il centro di gravità dal suolo, come accade per una torre rispetto a una costruzione classica a un solo piano. La scoliosi è la conseguenza visibile di un terremoto che indebolisce la parte concava della parete posteriore del corpo vertebrale. Nel caso della scoliosi, è impossibile prevedere il verificarsi del terremoto e la sua intensità, anche se si conoscono le zone a rischio e, in particolare, la crescita puberale.

Il concetto di caos modifica la pratica quotidiana dello specialista

Per il medico, le conseguenze sono evidenti:
- **Sorvegliamo attentamente** i bambini che mostrano alcuni segni premonitori del sisma, senza cercare inutilmente di fare gli indovini;
- **Rafforziamo tutti gli elementi della struttura** con la fisioterapia non appena ci troviamo in una zona a rischio;
- quando l'estetica e il buon senso lo consentono, utilizziamo **un busto ortopedico efficace, da indossare per meno tempo fin dall'inizio**;
- dopo il terremoto, se l'edificio non è crollato completamente, rinforziamolo subito con il BUSTO ORTOPEDICO, perché anche nella SCOLIOSI osserviamo delle «*scosse di assestamento*», con un cedimento continuo a livello della vertebra e anche delle vertebre superiori e inferiori.

Al confine tra un'evoluzione lineare e una caotica

La SCOLIOSI è un confine sinuoso e complesso tra stabilità e instabilità, in cui i modelli lineari non sono più validi. Il futuro potrebbe consistere nella ricerca di un attrattore sconosciuto di dimensione frattale; il presente, però, sono i nostri bambini affetti da SCOLIOSI: guardiamoli, seguiamoli, proteggiamoli e smettiamo di chiederci inutilmente se la fisioterapia o il trattamento ortopedico modifichino l'evoluzione naturale della SCOLIOSI.

Un innovativo BUSTO ORTOPEDICO di detorsione, il più correttivo al mondo

L'innovazione, dovuta in parte ai progressi tecnologici, riguarda:
- la detorsione geometrica e meccanica completa
- il design con 2 emivalve laterali articolate su una barra metallica posteriore, che consente la normalizzazione sagittale
- il poliammide 6, altamente resistente, trasparente e ammortizzante
- lo stampaggio con la sovrapposizione di 3 scansioni in posizione corretta
- la deformazione plastica (creep), con utilizzo iniziale a tempo pieno
- le chiusure a cricchetto, che consentono un controllo preciso della detorsione geometrica
- il contatto scorrevole su più di 3 punti, ma con un piano inclinato in direzione opposta alla SCOLIOSI
- la geometria solida di tipo iperboloide


MÉTHODE
NOUVELLE
POUR
LE TRAITEMENT DES DÉVIATIONS
DE LA COLONNE VERTÉBRALE;
PAR LE DOCTEUR C. G. PRAVAZ,
A PARIS,
CHEZ GABON ET COMPAGNIE, LIBRAIRES,
1837.

Il libro di Pravaz pubblicato 200 anni fa
Nuovo metodo per il trattamento delle deviazioni della colonna vertebrale

Indice

Prolegomeni 4

Introduzione

Definizione 10

I: Valutazione clinica e prognosi evolutiva nell'adolescenza

1. Biomeccanica della deformazione puberale 14
2. La valutazione clinica iniziale e lo screening 16
3. Scoliosi caotica e lineare 22
4. Determinazione della maturità scheletrica e del potenziale evolutivo 26
4. Valutazione radiologica standardizzata e innovativa 28

II: Esercizi specifici di fisioterapia per la scoliosi (PSSE)

1. I 12 esercizi di base del metodo lionese 34
2. Principi generali del metodo lionese 36
3. La scoliosi <25° 48
4. Fisioterapia durante l'uso a tempo pieno del busto ortopedico 56
5. Fisioterapia con busto ortopedico a tempo parziale 60
6. Scuola della schiena per la scoliosi 66
7. Gli altri 70

PSSE 70

III: Il trattamento con ortesi vertebrale

1. Indicazioni e criteri di applicazione 76
2. Tipologia dei busti ortopedici utilizzati negli adolescenti 78
3. Progettazione, adattamento e monitoraggio biomeccanico 80
4. Realizzazione di un busto ortopedico lionese ARTbrace 82
5. Piccole complicanze dei busti ortopedici per scoliosi 86
6. La visita di controllo del busto ortopedico 88
7. I 21 punti che rendono ART un busto ortopedico unico 90

IV: Follow-up, aderenza al trattamento e fine del trattamento

1. La principale sfida dell'aderenza al trattamento nell'adolescente 94
2. Monitoraggio del trattamento e protocollo di rimozione del busto ortopedico 96

Conclusione

Prospettive 100

Il vocabolario della scoliosi

Sintesi 104

Introduzione

La scoliosi idiopatica, in particolare nella sua forma adolescenziale (SIA), è la deformità strutturale del rachide più frequente nella pratica clinica e interessa tra lo 0,5 % e il 2 % della popolazione pediatrica mondiale. È caratterizzata da una deviazione tridimensionale del rachide, che associa un'inflessione sul piano frontale, un'inversione delle curve sagittali e una rotazione vertebrale patognomonica, visibile dalla gibbosità. Il suo potenziale evolutivo è massimo durante la fase di crescita puberale. Di fronte a questa patologia evolutiva, il trattamento si articola tradizionalmente intorno a due approcci principali: quello chirurgico, impegnativo e invasivo, e quello conservativo.

A lungo ridotto a una semplice attesa passiva o a rudimentali tecniche ortopediche, il trattamento conservativo comprende oggi un approccio terapeutico multimodale codificato. Si basa principalmente sull'associazione di trattamenti ortopedici con busti ortopedici su misura (volti ad applicare vincoli meccanici e forze derotazionali) e di protocolli specifici di fisioterapia e riabilitazione funzionale. L'obiettivo fondamentale di questo approccio è ottenere la massima correzione anatomica, preservare la mobilità segmentaria ed evitare, a lungo termine, il ricorso a un'artrodesi chirurgica dalle pesanti conseguenze.

Definizione

Definizione di scoliosi idiopatica dell'adolescente (SIA): deformità strutturale tridimensionale del rachide che compare dopo i 10 anni, senza una causa sottostante identificata, e progredisce fino alla maturità ossea. Rappresenta circa l'80 % dei casi di scoliosi e colpisce principalmente le ragazze.

Tridimensionale:

La colonna vertebrale si deforma sui tre piani dello spazio. Si osservano un'inclinazione laterale (sul piano frontale), una modifica delle curvature naturali (sul piano sagittale) e, soprattutto, una rotazione delle vertebre le une rispetto alle altre (sul piano trasversale).

Idiopatica:

Ciò significa che la causa esatta resta sconosciuta. Non è legata a una postura scorretta o al trasporto di uno zaino pesante. L'origine è considerata multifattoriale e coinvolge, tra l'altro, fattori genetici e ormonali.

Permanente (non riducibile):

A differenza di un semplice «atteggiamento scoliotico» (legato, per esempio, a una dismetria degli arti inferiori e che si corregge in posizione sdraiata), la scoliosi vera e propria presenta una deformità strutturale che non può essere ridotta passivamente.

Epidemiologia e impatto sulla salute pubblica:

La scoliosi idiopatica dell'adolescente è definita in ambito medico da un**a curvatura** laterale della colonna vertebra**le superiore a 10° (angolo di Cobb)**

Prevalenza

In Francia colpisce generalmente tra lo 0,5 % e il 2 % degli adolescenti; le stime globali variano complessivamente tra lo 0,5 % e il 5,2 %, a seconda delle popolazioni studiate.

Rapporto tra i sessi (predominanza femminile):

Se le curve di lieve entità colpiscono in egual misura maschi e femmine, il rischio di progressione verso una forma grave è molto più elevato nelle femmine. Tra i pazienti con curve che richiedono un trattamento (superiori a 30°), si contano circa 8 femmine per ogni maschio.

Periodo critico:

La curva compare o progredisce bruscamente durante lo scatto di crescita puberale, quando la colonna vertebrale è più vulnerabile alla sua progressione.

Maggiore impegno assistenziale e costi ospedalieri in caso di diagnosi tardiva

La progressione verso angolazioni gravi impone un intervento chirurgico complesso, invasivo e costoso (artrodesi vertebrale). Oltre ai rischi operatori, questo intervento comporta un notevole onere economico per i sistemi sanitari.

Motivazioni dell'approccio conservativo:

- Arrestare la progressione della curva durante lo scatto di crescita puberale.
- Preservare la funzione respiratoria e l'estetica.
- Interrompere il circolo vizioso della deformazione del corpo vertebrale

Impatto sulla qualità della vita e ripercussioni in adolescenza:

Il trattamento con busto ortopedico o la deformità stessa compromettono significativamente la qualità della vita correlata alla salute dei giovani, influendo sull'immagine corporea, sull'autostima e sull'integrazione sociale.

In età adulta:

Le forme gravi non trattate possono causare dolore cronico invalidante (dorsalgia e lombalgia), restrizioni respiratorie (insufficienza restrittiva nei casi estremi) e un notevole impatto estetico.

Sintesi delle implicazioni: trattamento precoce vs. tardivo

Dimensione	Screening e trattamento precoci	Diagnosi e trattamento tardivi
Tipo di trattamento	**Conservativo (busto ortopedico, fisioterapia**	**Chirurgico (artrodesi maggiore)**
Rischi e Complicazioni	**Bassi, correlati alla tollerabilità cutanea e psicologica del busto ortopedico**	**Più elevati (infezioni, rischi neurologici correlati all'intervento chirurgico)**
Costo per la collettività	**Monitoraggio regolare, buona conservazione della mobilità**	**Monitoraggio rigoroso per tutta la vita, irrigidimento permanente di una parte della schiena**
Follow-up a lungo termine	**Monitoraggio regolare, buona conservazione della mobilità**	**Monitoraggio rigoroso per tutta la vita, irrigidimento permanente di una parte della schiena**

Problematica:

Come ottimizzare la sinergia tra il trattamento ortopedico e la riabilitazione specifica per stabilizzare la colonna vertebrale senza compromettere la qualità di vita dell'adolescente?

Per ottimizzare la sinergia tra il trattamento ortopedico e la riabilitazione specifica (PSSE) senza compromettere la qualità di vita dell'adolescente, è indispensabile concepire il fisioterapista come il «facilitatore» della tolleranza al busto ortopedico. Il trattamento ortopedico (busto ortopedico) e la riabilitazione tridimensionale non devono essere affiancati, ma integrati. Il busto ortopedico agisce come un tutore meccanico, mentre la riabilitazione attiva la stabilizzazione muscolare e l'integrazione neuromotoria necessarie per mantenere la correzione.

1. Allineamento degli obiettivi: il duo terapeutico

Una recente metanalisi conferma che l'associazione del busto ortopedico con esercizi specifici (PSSE) offre risultati nettamente superiori alla sola artrodesi nel bloccare l'angolo di Cobb e nel ridurre l'angolo di rotazione del tronco (ATR / gibbo)

2. Strategie per ottimizzare la qualità di vita

Il principale ostacolo all'efficacia è la scarsa aderenza al trattamento, legata all'immagine corporea e all'impatto psicosociale. La tutela della qualità di vita deve essere integrata nelle decisioni cliniche.

- **Negoziazione e responsabilizzazione**
Talvolta l'adolescente ha difficoltà a proiettarsi nel futuro. Se il paziente o la sua famiglia non accettano il trattamento, è inutile insistere: saranno candidati alla chirurgia. Si ha la medicina che ci si merita.

- **Modernizzazione del trattamento**
La qualità del busto ortopedico è invece essenziale. Un busto ortopedico efficace viene portato più volentieri.

- **Lo sport come alleato**
Una delle caratteristiche del metodo lionese è l'integrazione dello sport con il busto ortopedico e la fisioterapia. La possibilità di togliere il busto ortopedico senza limitazioni per praticare sport, dopo il periodo iniziale di utilizzo a tempo pieno, rende inutile il monitoraggio e migliora l'aderenza al trattamento.

I: Valutazione clinica e prognosi evolutiva nell'adolescenza

La valutazione clinica e la determinazione della prognosi evolutiva sono le due fasi fondamentali per orientare il trattamento (monitoraggio, fisioterapia [PSSE], busto ortopedico o chirurgia) della scoliosi idiopatica dell'adolescente (SIA). L'obiettivo principale è individuare le curve a elevato rischio di peggioramento prima del termine della crescita ossea.

1. La valutazione clinica: il bilancio iniziale
L'esame clinico viene effettuato su un adolescente svestito (in biancheria intima), in piedi, osservato di fronte, di profilo e da dietro.
- Il test di flessione anteriore di Adams (fondamentale)
- La valutazione dell'equilibrio del tronco
- L'esame generale e neurologico
- La valutazione della maturazione puberale

2. La valutazione radiologica: la quantificazione

3. La prognosi evolutiva: stimare il rischio di peggioramento

1. Biomeccanica della deformazione puberale

Il circolo vizioso della crescita vertebrale

La legge di Hueter-Volkmann è un principio biomeccanico fondamentale che spiega come le sollecitazioni meccaniche influenzino la crescita ossea e, in particolare, la crescita asimmetrica dei corpi vertebrali.
Questo fenomeno svolge un ruolo importante nello sviluppo di deformità della colonna vertebrale, come la scoliosi.

Il principio fondamentale della legge

La legge si basa su una semplice relazione di causa-effetto tra la pressione esercitata sulla cartilagine di accrescimento (la piastra di crescita) e il tasso di produzione ossea:

Iperpressione e rallentamento della crescita.
Se una parte del corpo vertebrale è sottoposta a una pressione meccanica eccessiva, le cellule della cartilagine di accrescimento si moltiplicano più lentamente. In questa zona, la crescita ossea rallenta.

Ipopressione e accelerazione della crescita.
Al contrario, la crescita della zona del corpo vertebrale scaricata (sottoposta a una pressione minore o a una lieve tensione) è stimolata.

Il circolo vizioso della crescita asimmetrica
In una colonna vertebrale in fase di crescita (nel bambino o nell'adolescente), un'asimmetria iniziale (posturale, genetica o neurologica) innesca un circolo vizioso meccanico (spesso chiamato circolo vizioso di Stokes):

Deviazione iniziale della colonna vertebrale (es.: scoliosi)
|
▼
Asimmetria dei carichi sul corpo vertebrale
|
▼
Lato concavo: maggiore compressione > rallentamento (Hueter-Volkmann)
Lato convesso: compressione ridotta > accelerazione (Hueter-Volkmann)
|
▼
Deformazione definitiva della vertebra a cuneo (asimmetrica)
[
▼
Aggravamento della deviazione meccanica

Compressione asimmetrica: in caso di curvatura laterale (scoliosi), il lato concavo (interno della curva) è sottoposto a una forte compressione, mentre il lato convesso (esterno) è scaricato.

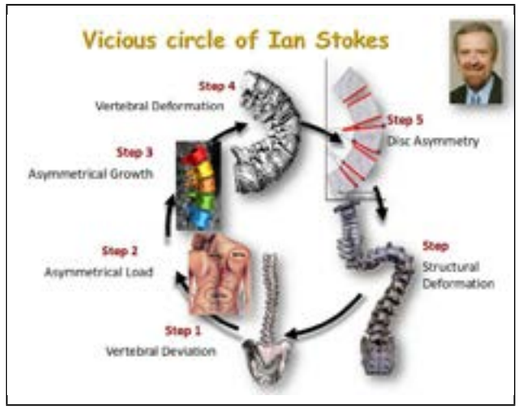

La deformazione a cuneo: in virtù della legge di Hueter-Volkmann, il lato convesso cresce più rapidamente di quello concavo. La vertebra perde la forma rettangolare e diventa trapezoidale (o «a cuneo»).

Questa cuneizzazione è tridimensionale.
Nel piano sagittale, provoca il dorso piatto. È quindi essenziale che il busto ortopedico e la chinesiterapia agiscano su entrambi i piani: questa è una caratteristica del metodo lionese.



Il consolidamento della deformazione: una volta che la vertebra si è deformata strutturalmente, la distribuzione non uniforme dei carichi si accentua, aggravando a sua volta la deformazione finché la crescita del bambino non è terminata.

Implicazioni cliniche e trattamenti

Comprendere la legge di Hueter-Volkmann consente agli specialisti di elaborare trattamenti adeguati per contrastare questo circolo vizioso:

I busti ortopedici: lo scopo di un busto ortopedico (come nel caso della scoliosi adolescenziale) è applicare forze opposte. Premendo sulla gibbosità (il lato convesso), il busto ortopedico riduce il carico sulla zona concava compressa. Ciò permette di riequilibrare la crescita della vertebra finché si è ancora in tempo.

Il potenziale di rimodellamento: questo principio mostra che la deformazione non è fittizia né esclusivamente posturale, bensì strutturale. Tuttavia, finché le cartilagini di accrescimento non si sono saldate (valutazione mediante il test di Risser sulla radiografia), rimane un potenziale di correzione.

Biomeccanica del motore muscolare

Comprende due sistemi:
- i muscoli corti e profondi dei solchi paravertebrali, statici, che assicurano l'erezione e la stabilità vertebrale (fibre extrapiramidali aerobiche di **tipo I). Sistema automatico passivo**
- i muscoli lunghi e superficiali, dinamici, che svolgono una funzione cinetica (fibre piramidali anaerobiche di tipo II**) Sistema volontario attivo** (Fig. 11.5).

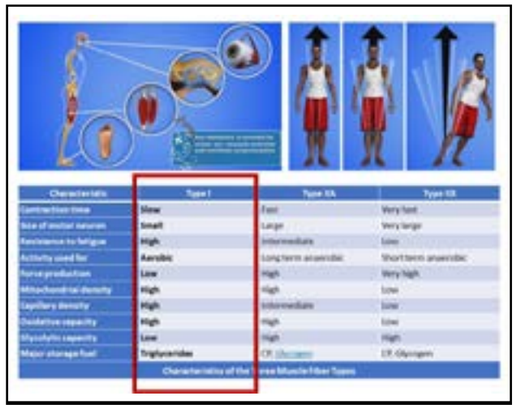

Fig. 11.5 Il sistema posturale extrapiramidale è alla base del metodo lionese.

L'accorciamento dei muscoli della concavità ne provoca l'indebolimento.
La produzione di energia nel metabolismo anaerobico è garantita da enzimi epatici sotto il controllo degli ormoni sessuali. La massima efficacia si raggiunge al termine della pubertà.

Conseguenze:
È possibile modificare la **POSTURA:**

- agendo **direttamente sul** sistema extrapiramidale mediante esercizi specifici che stimolano i 4 tratti.
Questo rinforzo diretto della muscolatura statica avviene nel metabolismo aerobico, ovvero con un controllo attento della respirazione, senza sforzarsi e lavorando sulla resistenza. È una delle specificità del metodo lionese.

- agendo **indirettamente att**raverso il sistema piramidale volontario. Il lavoro si svolgerà quindi mediante esercizi contro una resistenza ridotta. Alcuni metodi, come il FITS, utilizzano esercizi con resistenze elastiche.

2. La valutazione clinica iniziale e lo screening

Ricerca del gibbo con lo scoliometro (test di flessione di Adams) e misurazione dell'angolo di rotazione del tronco (ATR).

Il problema:

La scoliosi è una malattia silenziosa che all'inizio provoca pochissimo dolore o non ne provoca affatto. In assenza di un esame sistematico, passa inosservata.

Lo strumento:

Lo screening clinico si basa su un gesto semplice, rapido e gratuito: il test di flessione di Adams (ricerca di una gibbosità o di una sporgenza sulla schiena quando il bambino si piega in avanti). Le autorità sanitarie, come l'Alta Autorità per la Salute, raccomandano di esaminare la schiena dei bambini a ogni visita annuale durante la pubertà.

Il test di flessione in avanti (test di Adams).

Questo test evidenzia una gibbosità o un'inflessione del tronco, generalmente con un ampio raggio. Clinicamente, si esegue a piedi uniti, con gli alluci ravvicinati e senza rotazione. Le mani sono unite e si proiettano tra le ginocchia per evitare la rotazione del cingolo scapolare. Si chiede al paziente di flettere il tronco di circa 60° in caso di curvatura toracica e di 90° in caso di curvatura lombare (Fig. 6.1).



Fig. 6.1 Test di Adams: misurazione della gibbosità

L'uso di uno «*scoliometro*» consente di misurare l'asimmetria dell'angolo di rotazione toracica rispetto all'orizzontale.

Questo test è discutibile per le piccole angolazioni perché:
- uno squilibrio del bacino provoca una gibbosità lombare anche in assenza di scoliosi; occorre quindi valutare clinicamente questa disuguaglianza, ad esempio a livello delle creste iliache, e verificare la scomparsa della gibbosità con un rialzo compensativo sotto il tallone;
- un'asimmetria della tensione dei legamenti paravertebrali può essere all'origine di una protrusione, anche in assenza di deviazione alla radiografia in ortostatismo;
- non vi è correlazione tra l'angolazione radiologica e la gibbosità *(UPADHYAY, 1988).*

La soglia di screening è compresa tra 5 e 10 mm per la gibbosità e tra 3 e 7° per l'angolo di rotazione toracica.

Validazione del test

Sceglieremo il test classico per misurare il gibbo.
- Per lo stesso osservatore che esegue il test più volte, la deviazione standard è di 3 mm.
- Tra diversi osservatori che esaminano lo stesso bambino, la deviazione standard è di 3,7 mm.

Gli elementi clinici dello screening

1. Asimmetria delle spalle
2. Sporgenza di una scapola
3. Curvatura vertebrale visibile
4. Asimmetria delle creste iliache
5. Asimmetria della piega della vita o segno della finestra (Fig. 6.2).

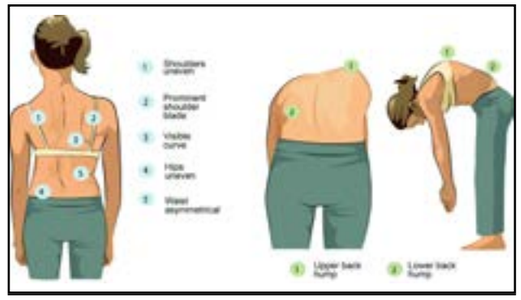

Fig. 6.2 Elementi clinici dello screening

Anamnesi

Anamnesi familiare di scoliosi

Un'anamnesi familiare positiva si riscontra nel 25% dei casi di scoliosi. Si chiede al paziente di precisare le caratteristiche di un eventuale trattamento, i relativi risultati, la situazione attuale e il grado di soddisfazione.

Anamnesi medica

Per ricercare un'eziologia, si chiede al paziente di precisare almeno l'età in cui ha iniziato a camminare; eventualmente, l'età della muta nel ragazzo e quella del menarca nella ragazza; l'eventuale presenza di una fase di rapida crescita in corso; il numero di scarpe; lo sport praticato, specificando il numero di ore settimanali; il rendimento nelle lezioni di ginnastica e l'eventuale presenza di affanno...

Le circostanze della scoperta della scoliosi

Può essere stata individuata a scuola, dal medico di medicina generale, durante una visita sportiva o dai genitori....
È necessario precisare l'eventuale trattamento effettuato, nonché le difficoltà incontrate e i risultati.

Dolore

Nel bambino è eccezionale e richiede una ricerca più approfondita di un'eziologia specifica.
Spesso è necessario insistere, perché il bambino vive nel presente e, a differenza dell'adulto, non ricorda.

Nel bambino si distinguono 6 stadi:

Stadio 0: nessun dolore alla percussione dei muscoli spinali.
Stadio 1: dolore esclusivamente alla percussione dei processi spinosi, generalmente a livello della cerniera toracolombare, suggestivo di distrofia vertebrale della crescita associata a scoliosi. Un dolore a livello della cerniera lombosacrale deve far sospettare una spondilolisi, che può anch'essa essere associata a scoliosi.
Stadio 2; dolore riferito dal bambino solo durante l'attività fisica.
Stadio 3; dolore presente a riposo in alcuni periodi.
Stadio 4; dolore permanente.
Stadio 5; dolore che richiede l'uso di analgesici.

Esame clinico in posizione eretta (ispezione frontale, posteriore e laterale)

L'altezza viene sempre misurata prima in posizione eretta, eventualmente da seduti, e il bambino viene pesato.
Un'insolita magrezza e segni di displasia facciale orienteranno verso una scoliosi infantile o un'eziologia displasica.

La posizione statica di riferimento è fondamentale. Gli arti inferiori sono in posizione di attenti. I piedi sono uniti, con rotazione 0, cioè le linee che uniscono i malleoli agli alluci sono parallele. Gli arti superiori e le spalle sono rilassati. I palmi delle mani si trovano allo stesso livello della parte esterna delle cosce.

L'atteggiam**ento stenico o astenico** del bambino è immediatamente evidente.

Si nota subito un'**asimmetria del t**riangolo della taglia e uno squilibrio delle spalle con asimmetria delle scapole.

La presenza di macchie caffè-latte, nevi pigmentati o ematomi orienterà verso un'eziologia specifica.

Un controllo al podoscopio rivelerà un piede piatto o cavo, tanto più che spesso i genitori hanno notato un'asimmetria associata degli arti inferiori.

Lo sviluppo puberale secondo Tanner può essere valutato.

Il bacino è in equilibrio a livello delle creste iliache posteriormente e delle spine iliache ante-

ro-superiori anteriormente. Spesso il bacino si comporta come una controcurva, con abbassamento, retroversione e rotazione esterna a destra e innalzamento, antiversione e rotazione interna a sinistra. In questo caso, la cresta iliaca sinistra è più alta posteriormente, sul lato della convessità lombare, mentre anteriormente la spina iliaca antero-superiore sinistra può essere più bassa di quella destra.

VALUTAZIONE DELLA STATICA:

allineamento delle spalle, asimmetria dei triangoli della taglia, freccia occipitale ed equilibrio del tronco.

1. Anamnesi e parametri di crescita

La differenza di statura da seduti rispetto ai genitori può essere un'indicazione.

Spesso vi è una discrepanza tra i segni puberali e la crescita vertebrale, che è quella che ci interessa. Attualmente, abbassare gli slip per valutare lo stadio di Tanner è un gesto che rischia di essere percepito negativamente dalla bambina e di indurla a rifiutare il trattamento. Allo stesso modo, la data del menarca non è mai stata correlata con precisione alla crescita in altezza.

Disponiamo di segni radiologici molto più precisi (classificazione di Hassan e Farman) per valutare la crescita ossea.

Clinicamente, la statura in piedi rimane il criterio migliore, a condizione di consigliare ai genitori di effettuare i controlli sempre alla stessa ora del giorno. Esiste infatti una differenza di 2 cm tra una visita al mattino e una alla sera.

2. Esame clinico del dorso (piano frontale)

Il vantaggio del filo a piombo è che consente di misurare facilmente **in mm l'asimmetria delle spalle**.

Asimmetria delle scapole: una scapola può essere più alta, più prominente o più lontana dalla linea mediana, soprattutto in caso di dorso piatto.

Asimmetria del triangolo della vita: si osserva lo spazio compreso tra il fianco e il braccio lasciato cadere naturalmente. La scoliosi determina un'asimmetria marcata (un lato appiattito, l'altro incavato). È il segno della «lucarna».

Asimmetria del bacino: si palpano le creste iliache (spine iliache antero-superiori e postero-superiori) per rilevare un'inclinazione del bacino, spesso associata a una dismetria degli arti inferiori. Il confronto tra la vista posteriore e quella anteriore consente di rilevare le rotazioni del bacino.

Disassamento o deviazione laterale del tronco
Si misura facilmente con il filo a piombo (allineamento generale): si misura la freccia di C7. Si posiziona un filo a piombo a livello della 7ª vertebra cervicale (C7 o vertebra prominens) e si misura la distanza rispetto alla piega interglutea per valutare lo squilibrio laterale del tronco.

Per lo stesso esaminatore, la misurazione è riproducibile. È quindi importante che il paziente sia seguito dallo stesso medico, cosa che spesso non avviene in ospedale.

3. Esame del profilo (piano sagittale)

I **reperi cutanei po**ssono essere evidenziati con una matita dermografica;

- C7 si trova a livello del processo spinoso più prominente alla base del collo;
- T7 si trova a livello della punta delle scapole;
- L3 si trova a livello della linea delle creste iliache;
- S2 si trova all'apice della piega interglutea.

Questi reperi serviranno anche per la realizzazione del busto ortopedico.

Di profilo si valuta **l'armonia della postura in** stazione eretta rispetto all'allineamento;

- Trago,
- Acromion,
- Grande trocantere,
- Malleolo laterale (Fig. 6.5).



Fig. 6.5 Riferimenti e allineamento sagittale

Si utilizza un filo a piombo con la punta situata in S2 e si misura l'aplomb frontale a T1: la distanza tra il processo spinoso e il filo a piombo.

Le frecce sagittali sono indicate:
- freccia della lordosi cervicale in C7;
- in genere, il filo a piombo è tangente a T7. Nella scoliosi, a questo livello si valuta la presenza di dorso piatto;
- freccia della lordosi lombare in L2 (Fig. 6.6);



Fig. 6.6 Frecce cervicale e lombare

- squilibrio sagittale, quando il filo a piombo è distante da S2.

Il bambino viene inclinato leggermente in avanti per valutare le frecce laterali, rilevando la distanza della proiezione del processo spinoso rispetto a una linea mediana definita dal filo a piombo teso da T1 a S2. Una traslazione importante della vertebra apicale è un fattore prognostico sfavorevole.

Durante questa inclinazione del tronco in avanti, si valuta il modo in cui la colonna vertebrale si svolge, poiché il tronco deve rimanere sul piano sagittale. Qualsiasi inclinazione laterale è indice di una rigidità localizzata, insolita nelle scoliosi idiopatiche.

L'esame del gibbo viene effettuato con il bambino piegato in avanti; la flessione è regolabile per ottenere la massima differenza di livello tra concavità e convessità. Si eseguono quindi 2 flessioni: una per il gibbo toracico, l'altra per il gibbo lombare. Questo gibbo è caratteristico della scoliosi strutturale. Le mani e le dita sono unite e appoggiate, sporgendo tra gli arti inferiori. Si possono effettuare due misurazioni;

Misurazione in millimetri con un filo a piombo. Il filo a piombo si trova sul lato convesso ed è teso orizzontalmente dall'esaminatore verso la concavità. L'orizzontale si valuta molto bene a occhio. La differenza di altezza tra concavità e convessità si misura in punti simmetrici rispetto alla linea dei processi spinosi; a livello toracico, 1 mm = 1° di angolazione radiologica; a livello lombare, 2 mm = 1° di angolazione radiologica (Fig. 6.7).



Fig. 6.7 Misurazione del gibbo (mm)

4. Esame frontale

Sul piano **frontale:**
- **Allineamento** del manubrio sternale, dell'ombelico e della sinfisi pubica.

- Valutazione di un'eventuale **asimmetria del torace ne**lla ragazza. La deformazione della gabbia toracica precede quella della colonna vertebrale. Al gibbo posteriore corrisponde un gibbo anteriore controlaterale.
Le **deformazioni toraciche anteriori (tor**ace carenato o torace a imbuto) devono essere rile-

vate.

- Controllo del**l'equilibrio anteriore del bacino**. Le spine iliache antero-superiori sono abitualmente ben visibili.

Esame in decubito

Talvolta sono presenti asimmetrie nella rotazione dell'anca. La misurazione viene effettuata con la coscia flessa a circa 70° e la gamba flessa sulla coscia a 90°. L'angolo di riferimento è la linea verticale tracciata dalla coscia (Fig. 6.12).



Fig. 6.12 Asimmetria della rotazione dell'anca

Esame al bordo del lettino

Questa posizione era molto utilizzata all'epoca della poliomielite. Elimina un eventuale squilibrio del bacino e rilassa la colonna vertebrale. Il soggetto viene posizionato prono al bordo del lettino da visita, con le ginocchia piegate e i piedi appoggiati a terra. Questa posizione di scarico consente di valutare le deformazioni permanenti. È particolarmente utile nello studio dei bacini obliqui e nella ricerca di eventuali livelli dolorosi (Fig. 6.15).



Fig. 6.15 Al bordo del lettino; esame sistematico del rachide

Si procede quindi a un vero e proprio esame sistematico del rachide.
Ispezione: si annota la pigmentazione dei processi spinosi corrispondente a una zona di cifosi in posizione seduta.

Palpazione: piano per piano, si ricerca una cellulalgia mediante palpazione a plica cutanea e una dolorabilità eseguendo un movimento laterale dei processi spinosi tra il pollice e l'indice. Si mobilizzano i processi trasversi premendo lateralmente sull'articolazione interapofisaria posteriore con i due pollici sovrapposti. I legamenti interspinosi vengono mobilizzati trasversalmente, soprattutto a livello della cerniera lombosacrale; ciò potrebbe orientare verso una spondilolisi associata a scoliosi.

Percussione dei processi spinosi con il martelletto per riflessi, per ricercare eventuale dolore, che può orientare verso una distrofia vertebrale della crescita o una scoliosi sintomatica.

Mobilizzazione: stabilizzando il bacino, si esegue un movimento di inclinazione laterale e si rileva un'asimmetria.

L'esclusione di una scoliosi secondaria

La scoliosi cosiddetta idiopatica è sempre una diagnosi per esclusione.

La valutazione clinica ricerca segni di patologie sottostanti:

Esame neurologico: ricerca di anomalie dei riflessi cutanei addominali, dei riflessi osteotendinei o della sensibilità (che possono orientare verso un'anomalia del midollo spinale). L'abolizione dei riflessi cutanei addominali orienta verso una malformazione di Chiari; l'abolizione dei riflessi rotulei, verso la malattia di Friedreich.

Esame cutaneo: ricerca di macchie «caffè-latte» (suggestive di neurofibromatosi) o di un ciuffo di peli o di una fossetta in sede lombosacrale.

Esame dell'apparato locomotore: ricerca di una marcata iperlassità legamentosa (sindrome di Marfan o sindrome di Ehlers-Danlos).

Il dolore: la scoliosi idiopatica dell'adolescente classicamente non è dolorosa. Dorsalgie o lombalgie intense, oppure dolori notturni, devono far sospettare immediatamente una causa tumorale o infettiva.

Esame clinico posturale

Il tono del bambino è anormalmente asimmetrico? È possibile osservare che il bambino ha difficoltà a rimanere immobile nella posizione verticale di riferimento. Durante i movimenti dinamici, il bambino perde spontaneamente l'equilibrio. Queste lievi anomalie, spesso attribuite all'emozione, sono indicative di un'asimmetria tonica.
Le disarmonie degli arti inferiori sono frequenti e indicative: valgismo del tallone, recurvato monolaterale del ginocchio, rotazione del bacino e rotazione degli arti inferiori.
Il test di Romberg posturale consente di valutare il cambiamento della strategia posturale quando il bambino chiude gli occhi.
Il bambino viene esaminato in piedi, con i talloni uniti e le braccia tese orizzontalmente davanti a sé, con le mani unite lungo i margini radiali. I due indici sono estesi, mentre le altre dita sono flesse. Si individua
- la posizione degli indici, ponendo i propri indici di fronte a quelli del bambino;
- la posizione del collo e del tronco del bambino rispetto a una parete a griglia o a un'immagine sulla parete.
Durante l'esame, il medico deve rimanere stabile e immobile. Si chiede poi al bambino di chiudere gli occhi per 30 secondi, per eliminare le immagini residue.
Si annotano lo spostamento laterale degli indici e quello del collo e del tronco (Fig. 4.19).

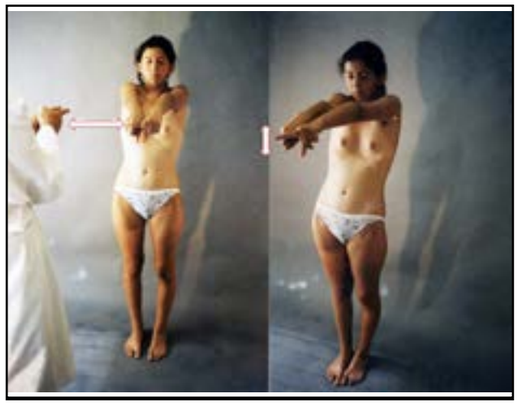

Fig. 4.19 Test di deviazione degli indici

Nel 70% dei casi, si osserva una lieve inclinazione verso destra dell'asse interpupillare; il bambino ruota gli altri indici verso destra e inclina il tronco verso sinistra.
Nel 30% dei casi, l'asse interpupillare è inclinato verso sinistra; il bambino ruota gli indici verso sinistra e inclina il tronco verso destra.

Il test della marcia sul posto, o test di Unterberger-Fukuda, richiede il silenzio e un'illuminazione uniforme dell'ambiente.
Si chiede al bambino di marciare sul posto a occhi chiusi e con la testa in posizione neutra. A ogni passo, le cosce devono essere sollevate a 45°. Il ritmo deve essere moderato, circa 80 passi al minuto. I piedi sono nudi e il bambino tende le braccia in avanti, parallele tra loro.
Normalmente, in 50 passi, cioè 30 secondi, il bambino non ruota di oltre 30°. Questo test è molto sensibile (Fig. 4.20).



Fig. 4.20 Test di Unterberger-Fukuda

Questo test consente anche di valutare il riflesso nucale. Quando la testa è ruotata verso destra, il tono dei muscoli estensori dell'arto inferiore destro aumenta, e viceversa per il lato sinistro. Se il test viene ripetuto con la testa ruotata verso destra, il paziente ruota verso sinistra, e viceversa.

3. Scoliosi caotica e lineare

SCOLIOSI CAOTICA

In medicina, l'espressione «scoliosi caotica e lineare» non corrisponde a una diagnosi ufficiale, ma fa riferimento a modelli della fisica (la teoria del caos e i sistemi lineari) applicati all'ortopedia per comprendere l'evoluzione della scoliosi idiopatica.

Che cos'è esattamente il caos? Il nome «*teoria del caos*» deriva dal fatto che i sistemi descritti dalla teoria sembrano disordinati, ma la teoria del caos consiste in realtà nel trovare l'ordine sottostante a dati apparentemente casuali.

Perché la scoliosi e il caos? La scoliosi è la concretizzazione della teoria del caos applicata alla colonna vertebrale.
Il sistema è -

- **aperto** (la verticalità consente lo scambio con l'esterno), cioè il passaggio da una catena cinetica chiusa a una catena cinetica aperta. La testa è in equilibrio sulla colonna vertebrale, che si avvicina alla linea di gravità. Il sistema dinamico è diventato aperto ed equilibrato.

L**a sensibilità alle condizioni iniziali** indica che un piccolo evento può provocare cambiamenti su larga scala. La mela cade secondo la legge di gravitazione di Newton e possiamo prevedere il punto in cui cadrà. Una foglia d'albero cade secondo le stesse leggi, ma non possiamo prevedere il punto esatto in cui cadrà, perché è più sensibile al vento.

L'**imprevedibilità** di tali fenomeni comporta una forte sensibilità alle condizioni iniziali: si tratta del caos deterministico. Oggi non siamo in grado di prevedere l'evoluzione di una scoliosi con magnitudine Cobb inferiore a 25° (Fig. 9.6).

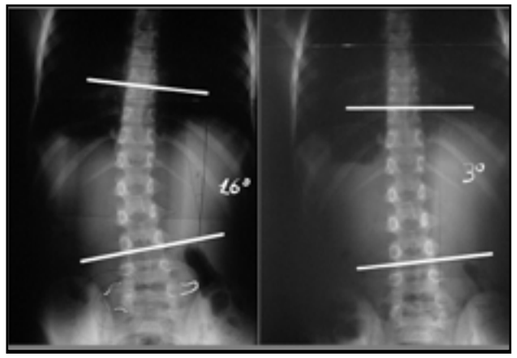

Fig. 9.6 Scoliosi caotica <20° con evoluzione favorevole

- **Complesso** (multifattoriale)
Gli studi sperimentali sulla scoliosi e la ricerca eziologica sulla scoliosi dimostrano che numerosi fattori possono causare la scoliosi: fattori ossei, muscolari, legamentosi, neurologici, metabolici, chimici e posturali...
Ammettiamo che la scoliosi sia una malattia multifattoriale, ma non abbiamo mai dimostrato che l'accumulo di molti di questi fattori possa portare alla scoliosi. La trasposizione lineare è fuorviante. La trasposizione caotica è logica.

- **Discontinuo** (soglie)
La soglia più facile da comprendere è quella della biomeccanica;
Immaginiamo un movimento di flessione anteriore del tronco e osserviamo cosa accade a livello della vertebra apicale della scoliosi. Per una rotazione inferiore a 25°, i bracci di leva dei muscoli concavo e convesso si trovano intorno al centro di rotazione del corpo vertebrale e consentono alla colonna vertebrale di mantenersi stabile. In questa fase, tutta l'attività muscolare contribuisce a correggere la scoliosi.

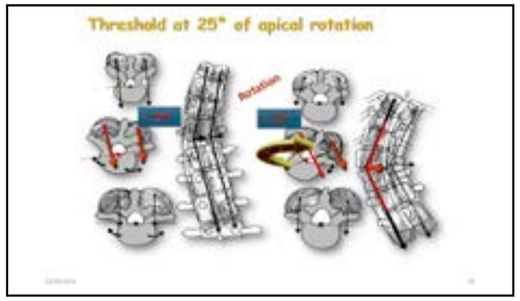

- **Modellizzabile** (4ª dimensione frattale)
Con lo sviluppo della 3D, sono stati descritti

numerosi modelli basati inizialmente sugli elementi ossei, poi su quelli muscolari e legamentosi. Numerose classificazioni, come quelle di Stagnara, SRS, King e Lenke, consentono di raggruppare le diverse scoliosi secondo criteri diversi.
La frattale è il supporto matematico della teoria del caos. È legata alla dimensione armonica, al numero aureo (1,618) e alla sequenza di Fibonacci. Per esempio, le dimensioni delle coste sono determinate da questa sequenza.



- **Deterministica**
La scoliosi non è una lotteria. In realtà, può essere considerata deterministica in ciò che sembra casuale. Anche se non ci si può affidare a nessuna delle caratteristiche della scoliosi idiopatica progressiva per prevederne l'evoluzione, a posteriori si riscontrano alcune alterazioni caratteristiche;
- un ritardo nella maturazione del sistema posturale,
- segni di displasia e di lassità anomala dei tessuti...

ATTRATTORE STRANO

Il movimento caotico dà origine ai cosiddetti attrattori strani, che possono essere molto dettagliati e complessi. Gli attrattori strani si manifestano in entrambi i sistemi dinamici continui. L'attrattore strano può assumere un numero infinito di forme diverse. Tutte sono frattali e presentano un'autosimilarità infinita. La colonna vertebrale oscilla continuamente tra i cingoli pelvico e scapolare. La scoliosi è la rappresentazione grafica dell'attrattore strano che modifica la risultante di tutti i movimenti della colonna vertebrale nel corso della giornata.

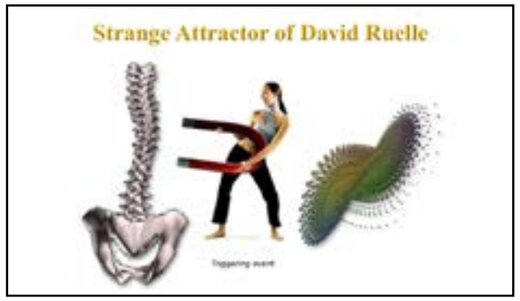

Perché la teoria del caos è utile al clinico?
Quando la mamma ci mostra la figlia di 11 anni con una scoliosi di 15°:
- possiamo rassicurare la mamma a torto e rivalutare la bambina un anno dopo, quando la scoliosi è di 30°. La mamma ci rimprovererà sempre di non averla trattata quando la scoliosi era di 15° e la nostra ignoranza sarà evidente.
- possiamo preoccupare la mamma prescrivendo un busto ortopedico e rivalutare la bambina un anno dopo, constatando che l'angolazione della scoliosi è identica e non è variata: la nostra ignoranza sarà altrettanto evidente.
- possiamo spiegare alla mamma che l'evoluzione della scoliosi al di sotto di 25° è caotica, come un terremoto, e che dobbiamo monitorarla a intervalli precisi.
Possiamo anche dire che la fisioterapia non può impedire il terremoto, ma costituisce una struttura antisismica che limiterà i danni (Fig. 9.7).



Fig. 9.7 Terremoto caotico

In generale, i genitori conoscono la teoria del caos molto meglio dei medici. La nostra ignoranza è un po' meno evidente.

SCOLIOSI LINEARE

L'APPROCCIO LINEARE: LA FASE PREVEDIBILE

Nei modelli biomeccanici (come il circolo vizioso di Ian Stokes), l'evoluzione della malattia diventa prevedibile a partire da una certa soglia (generalmente oltre i 20° di angolo di Cobb durante la crescita).

Il meccanismo: la deviazione iniziale crea una pressione asimmetrica sulle vertebre. Il lato compresso cresce più lentamente, accentuando così la curvatura in modo meccanico, progressivo e continuo.

L'aspetto «lineare»: la progressione segue una curva matematica relativamente stabile e prevedibile, correlata alla velocità di crescita del bambino.

Tradizionalmente si distingueva tra atteggiamento scoliotico e scoliosi strutturale. Nel corso di vari esperimenti sugli animali, abbiamo osservato che una posizione asimmetrica permanente, per esempio un gesso incurvato applicato a un coniglio, provocava una scoliosi strutturale.

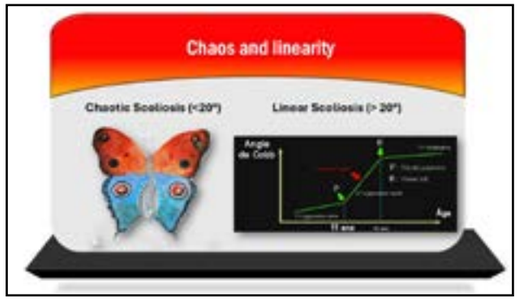

La scoliosi lineare evolve secondo le leggi di Duval-Beaupère durante il periodo di crescita puberale. Questa evoluzione corrisponde al circolo vizioso indotto dalla deformazione ossea del corpo vertebrale (Fig. 9.8).

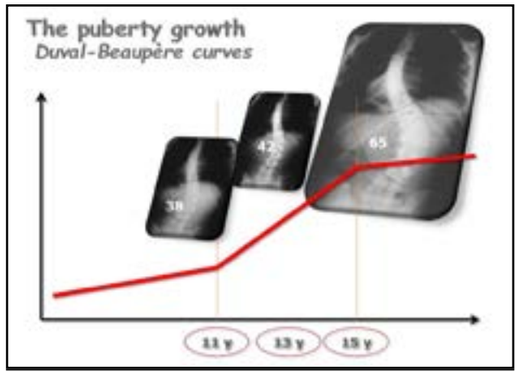

Fig. 9.8 Evolutività puberale lineare

Osserviamo regolarmente, in particolare nel corso della crescita puberale, che gli atteggiamenti scoliotici iniziali sintomatici si strutturano.
Stéphane, 14 anni, presenta questa scoliosi lombare sinistra con gibbo, che trattiamo con un'ortesi a 3 valve. La presenza di dolore sotto il busto ortopedico ci lascia un po' perplessi, ma la famiglia si trasferisce e lo affidiamo a un collega più vicino. La sintomatologia dolorosa si precisa e viene quindi richiesta una scintigrafia. La scintigrafia ha evidenziato un iperaccumulo e la TC ha mostrato un osteoma osteoide sull'arco posteriore di L3. Avreste notato una trasversa destra di L3 leggermente più grande in proiezione frontale e una condensazione del peduncolo in proiezione laterale? (Fig. 9.9).

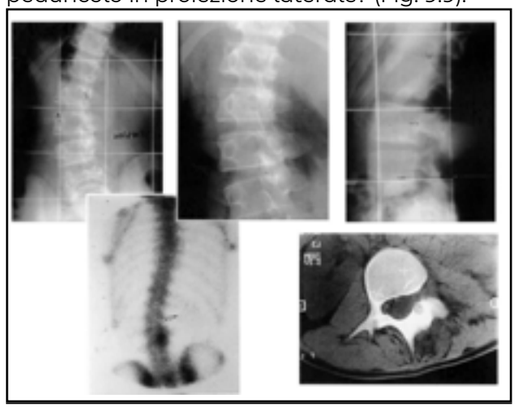

9.9 Strutturazione di un atteggiamento antalgico

Al di là del problema diagnostico, occorre ammettere che l'atteggiamento scoliotico antalgico iniziale si è trasformato in una scoliosi strutturale sintomatica, con inclinazione e rotazione, ma probabilmente senza cedimento della parete posteriore.

CONCLUSIONE

Tutti questi elementi ci portano a ritenere che non esista una vera e propria frontiera tra atteggiamento scoliotico e scoliosi strutturale. Abbiamo osservato inclinazioni isolate, rotazioni con gibbo ma senza inclinazione radiologica, inclinazioni con rotazione inversa rispetto al lato della convessità; potremmo moltiplicare gli esempi se prendessimo in considerazione il piano sagittale. Tutte queste anomalie riflettono la varietà delle reazioni della colonna vertebrale di fronte a una situazione instabile.

Categoria dei fattori	Fattore specifico	Livello elevato di rischio di aggravamento	Livello basso di rischio di aggravamento
Maturazione ossea	Test di Risser (radiografia del bacino)	Risser 0–1 (inizio della pubertà, elevato potenziale di crescita)	Risser 4–5 (fine della crescita scheletrica)
	Età al menarca (nelle ragazze)	Prima o al momento del menarca (picco di crescita)	Oltre 1–2 anni dopo il menarca (rallentamento della crescita)
Profilo del paziente	Sesso	Femmina (rischio di progressione da 5 a 8 volte maggiore)	Maschio
	Età cronologica alla diagnosi	Giovane (meno di 12 anni al momento dello scatto di crescita puberale)	Più grande (prossimo alla maggiore età)
Gravità iniziale	Angolo di Cobb (grado della curvatura)	Superiore a 20° - 25° durante la fase di crescita	Inferiore a 15° - 20°
	Localizzazione della scoliosi	Curve toraciche (parte centrale della schiena) o curve doppie maggiori	Curve lombari isolate (parte bassa della schiena)
Cinetica	Velocità di evoluzione	Progressione superiore a 5° tra due radiografie (a distanza di 6 mesi)	Stabilità dell'angolo di Cobb nel corso degli esami

4. Determinazione della maturità scheletrica e del potenziale evolutivo

Valutazione del picco di crescita puberale (stadi di Tanner)

L'esame degli organi sessuali è attualmente vissuto molto negativamente dai pazienti. È tuttavia indispensabile individuare l'inizio della crescita puberale. L'età al momento del menarca non è molto affidabile, soprattutto se la paziente porta un busto ortopedico rigido o pratica sport a livello agonistico. Ci affidiamo quindi maggiormente alla statura in posizione eretta e ai criteri radiologici.

I consueti marcatori ossei radiologici

non sono sempre soddisfacenti nella pratica quotidiana.
Il metodo Sanders ha sostituito il Risser per i chirurghi, ma è meno utile nel trattamento conservativo e richiede un'altra radiografia.

Perché il Risser è un test inadeguato?

1. Le scoliosi peggiorano all'inizio della crescita puberale. Il Risser 1 si raggiunge troppo tardi: spesso la scoliosi è già peggiorata.
2. Il Risser 5 si raggiunge talvolta molto tardi, prolungando inutilmente l'uso del busto ortopedico.
3. Ci interessa l'osso, non la cartilagine.
4 Gli altri test richiedono un'altra RADIOGRAFIA.

Il test ortodontico di Hassan e Farman

sulla radiografia laterale (eseguita sistematicamente con EOS) a livello di C3 ci consente di rilevare l'inizio del peggioramento osseo.
All'inizio della crescita puberale, intorno ai 10 anni, la vertebra C3 diventa trapezoidale, con riduzione dell'altezza della parete anteriore. A Risser 1 il corpo vertebrale è rettangolare.
Al termine della crescita, C3 è più alta che larga.



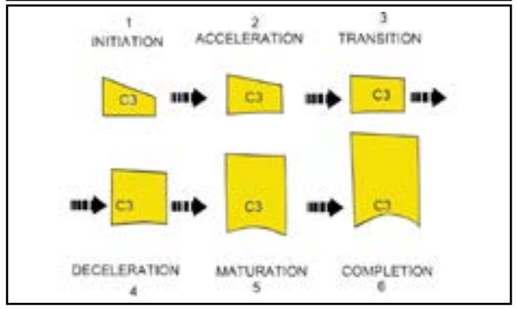

Il segno del doppio contorno di Grivas

La deformazione della gabbia toracica precede quella del disco intervertebrale e del corpo vertebrale. A differenza del test clinico di Adams, la radiografia laterale ci mostra questa asimmetria sotto forma di un doppio contorno. In posizione eretta, l'asimmetria della tensione non interviene.



È possibile calcolare un indice per seguire l'evoluzione dell'asimmetria toracica.



Calcolo del rischio di progressione

La formula di Lonstein e Carlson utilizza almeno 2 parametri discutibili: il test di Risser, di cui abbiamo appena parlato, e l'età cronologica. Non l'abbiamo mai utilizzata.

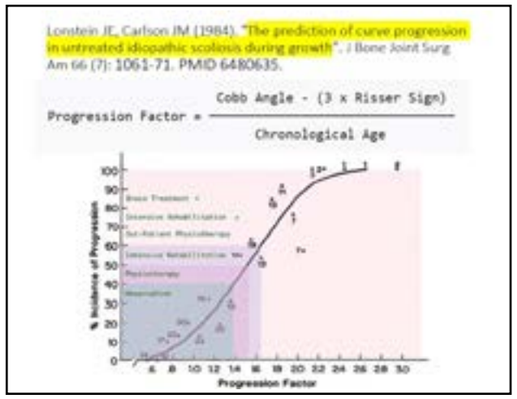

Preferiamo utilizzare un insieme di fattori clinici e radiologici di progressione.

I fattori di buona prognosi

- Assenza di anamnesi familiare
- Angolo di Cobb inferiore a 20°
- Scoliosi dell'adolescente in prossimità della maturità scheletrica (test di Lonstein),
- una scoliosi lombare;
- uno squilibrio del bacino che richiede una compensazione dal lato della concavità e riduce clinicamente il gibbo,
- un asse occipitale equilibrato;
- curve sagittali ben posizionate, senza dorso piatto
- gibbo dal lato della concavità dell'inflessione **(scoliosi paradossa)**
- in caso di scoliosi lombare, un angolo ileo-lombare pari alla metà dell'angolazione frontale e una rotazione pari ai 2/3;
- Un doppio contorno minimo o assente
- una rotazione lieve

I fattori prognostici sfavorevoli

- Anamnesi familiare,
- Angolazione superiore a 30°
- Scoliosi giovanile ;
- una doppia scoliosi maggiore prima della pubertà ;
- una scoliosi toracica durante il periodo di crescita del bambino ;
- Doppio contorno sulla radiografia in proiezione laterale in ortostatismo
- curva breve
- cuneizzazione apicale
- Caratteristiche cliniche paradisplastiche (segni del pollice e del polso)
- un dorso piatto ;
- una deformità toracica con appiattimento antero-posteriore e gibbosità concava lungo la linea ascellare ;
- uno squilibrio dell'asse occipitale ;
- uno spostamento della vertebra lombare apicale;
- una gibbosità o una rotazione più marcata di quanto suggerisca l'angolazione sul piano frontale.

La determinazione del trattamento precoce con busto ortopedico

Considerata la molteplicità dei parametri clinici e radiologici e in attesa dell'intelligenza artificiale, il parere di un medico esperto è determinante.

I rischi di un «overtreatment» sono considerevoli. Al di sotto dei 20°, il 90% delle scoliosi rimane stabile. In questa fase, il trattamento con busto ortopedico presenta più svantaggi che vantaggi.

Anche il rischio di lasciare senza protezione una scoliosi evolutiva è considerevole. Una scoliosi può peggiorare da 20° a 40° nell'arco di un'estate.

Al di sotto dei 20°

- Prescrizione di fisioterapia e controllo ogni 6 mesi
- Valutare un busto ortopedico notturno in caso di evoluzione superiore a 5° tra 17° e 20°

Da 20° a 29°

- Indicazione al busto ortopedico ARTbrace notturno nella fase ascendente della pubertà (ipercorrettivo prima degli 11 anni)
- Indicazione al busto ortopedico ARTbrace 14-16/24 nella fase discendente della pubertà. L'obiettivo è mantenere la scoliosi al di sotto dei 20° al termine della crescita staturale.

4. Valutazione radiologica standardizzata e innovativa

Misurazione dell'angolo di Cobb su radiografia del rachide in toto, in proiezione anteroposteriore e laterale, in carico.

I vantaggi dell'imaging a basso dosaggio EOS: ricostruzione 3D e riduzione dell'esposizione alle radiazioni negli adolescenti.

Esame radiologico standard

La grande maggioranza delle scoliosi, in particolare quelle idiopatiche, viene valutata semplicemente mediante radiografie complete in proiezione anteroposteriore e laterale (dalla cintura scapolare alle teste femorali), eseguite in posizione eretta durante la valutazione iniziale, seguite da radiografie anteroposteriori ripetute per monitorare il trattamento e l'evoluzione.
Lo scopo dell'imaging è:
- confermare la scoliosi;
- di tentare di ricondurre questa scoliosi a un'eziologia precisa;
- di fornire elementi per la discussione terapeutica in funzione dell'eziologia e dell'evoluzione;
- di partecipare al monitoraggio.

L'elevata dose di radiazioni erogata dall'insieme delle immagini impone di limitarne le indicazioni allo stretto indispensabile. Tuttavia, il sistema EOS consente di ridurre l'esposizione alle radiazioni e dovrebbe diventare progressivamente la norma. Le tecniche di imaging moderne (TC, RM) sono indicate solo in casi molto particolari (scoliosi sintomatica, segni neurologici, valutazione preoperatoria ecc.).
Il paziente viene posizionato con la schiena a contatto con la cassetta radiografica. A differenza di quanto avviene per la radiografia del torace, per facilitare la sovrapposizione degli esami clinici e radiografici è preferibile esaminare le immagini «*di dorso*», con il lato destro dell'immagine a destra dell'osservatore.

Esame radiografico iniziale

Nel corso della prima valutazione vengono eseguite due radiografie dell'intera colonna vertebrale: una in proiezione frontale e una laterale, in ortostatismo. La radiografia frontale in decubito veniva utilizzata soprattutto all'epoca della poliomielite.
Configurazione delle radiografie
Tutte le immagini devono comprendere l'intera colonna vertebrale, ricorrendo, se necessario, alla sovrapposizione dei segmenti superiore e inferiore in base alla statura del bambino. L'immagine finale viene generalmente ridotta al 50%, facilitando alcuni calcoli numerici.
La digitalizzazione facilita la riduzione delle differenze di contrasto tra i diversi segmenti toracici e lombari.

Radiografia frontale in ortostatismo

Il soggetto viene posizionato in stazione eretta, rigorosamente frontale, a piedi nudi, con la schiena contro la cassetta e con uno schermo piombato a protezione delle gonadi. Nelle ragazze, l'immagine può essere acquisita con l'addome a contatto con la cassetta, riducendo così l'esposizione alle radiazioni delle mammelle e delle gonadi, la cui protezione con uno schermo piombato è molto più difficile da garantire rispetto ai ragazzi. L'area visualizzata deve estendersi dalla mandibola alla regione sottotrocanterica (Fig. 7.1).

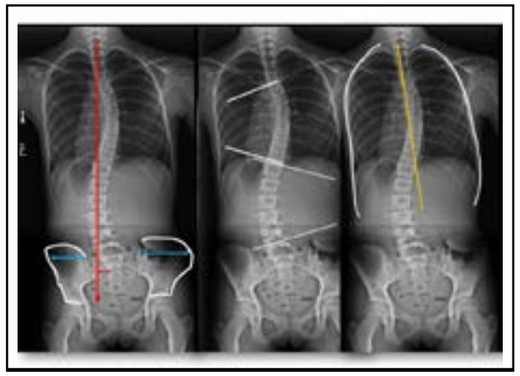

Fig. 7.1 Radiografie frontali

Radiografia laterale in ortostatismo

Il soggetto è posizionato rigorosamente di profilo, in piedi e a piedi nudi. Non è possibile proteggere le mammelle e le gonadi. Tiene le mani in avanti, appoggiate a un supporto, con i gomiti leggermente flessi, per liberare la colonna vertebrale senza modificare le curve sagittali. L'immagine deve consentire di visualizzare la base del cranio e le teste femorali.

Vedere la monografia sulla cifosi
Equilibrio isostatico nel piano sagittale / doppio contorno di Grivas / spondilolisi

Interpretazione

Il primo passaggio consiste nella ricerca di anomalie morfologiche, in particolare di malformazioni vertebrali, che possono rendere necessaria l'esecuzione di radiografie supplementari mirate alle lesioni. Il secondo passaggio consiste nella valutazione delle curve vertebrali.

Vista frontale in ortostatismo

Consente di valutare la o le curve nel piano frontale. Una curva è definita dal lato e dall'ampiezza. Il lato della curva è quello della convessità. L'ampiezza della curva è valutata con il metodo di Cobb. A tal fine, è necessario individuare:
- le vertebre apicali al vertice, cioè la vertebra situata al centro della curva, che presenta l'inclinazione minima rispetto all'orizzontale e la rotazione massima, se presente;
- le vertebre limite superiore e inferiore, situate alle due estremità della curva, che presentano l'inclinazione massima rispetto all'orizzontale.

L'ampiezza della curva è definita dal valore in gradi dell'angolo formato, nella concavità della curva, tra il piatto superiore della vertebra limite superiore e il piatto inferiore della vertebra limite inferiore.
Ai fini del controllo, tutte le misurazioni successive devono essere effettuate utilizzando le stesse vertebre limite, affinché siano effettivamente comparabili.
La curva può essere toracica, toracolombare o lombare.
In base alla localizzazione della curva, si distinguono quattro tipi di scoliosi (secondo Ponseti).

TIPO 1; SCOLIOSI TORACICA (25%) - Vertebre limite superiori: T4, T5 o T6; - Vertebre limite inferiori: Tll o T12; - Vertebra apicale: tra T9 e Tll.
TIPO 2; SCOLIOSI TORACOLOMBARE (19%) - Vertebre limite superiori: T4, T5 o T6; - Vertebre limite inferiori: L1, L2 o L3; - Vertebra apicale: T12 o Ll.
TIPO 3; SCOLIOSI LOMBARE (25%) - Vertebre limite superiori: Tll o T12; - Vertebra limite inferiore: L3 o L4; - vertebra apicale tra L1 e L4.
TIPO 4; SCOLIOSI CON DUE CURVATURE MAGGIORI (30%). - Le due curvature sono generalmente una dorsale e una lombare; possono essere due curvature toraciche oppure una toracica e una toracolombare.

Le scoliosi cervicotoraciche sono molto rare (1%).

Una curva maggiore o principale è quella che presenta l'ampiezza, la rotazione e il gibbo maggiori e a livello della quale si localizzano i disturbi trofici vertebrali. Può esserci una sola curva maggiore oppure due curve maggiori (scoliosi doppia maggiore) di uguale ampiezza. Una curva minore o secondaria è adiacente alla curva maggiore, non riducibile e di ampiezza, rotazione e gibbo inferiori. Una curva maggiore è spesso accompagnata da due curve secondarie, una superiore e una inferiore. L'ampiezza della curva maggiore è generalmente prossima alla somma delle ampiezze delle due curve secondarie.

Scoliosi lieve: angolo inferiore a 20° o 25° (richiede fisioterapia secondo il metodo lionese).
Scoliosi moderata: angolo compreso tra 20° e 40° (indica generalmente l'uso di un BUSTO ORTOPEDICO associato alla fisioterapia).
Scoliosi grave: angolo superiore a 40° o 50° (protocollo conservativo specifico ART prima di prendere in considerazione il trattamento chirurgico con fusione vertebrale).

La rotazione dei corpi vertebrali

viene valutata anche nella proiezione frontale. La rotazione si misura sulle vertebre a livello dell'apice, dove è massima. Il corpo vertebrale ruota verso la convessità e l'arco posteriore verso la concavità della curva. Il grado di rotazione può essere valutato con due metodi semiquantitativi:
* il metodo di Cobb valuta lo spostamento della proiezione del processo spinoso verso la concavità, con valori da 0 a 4+;

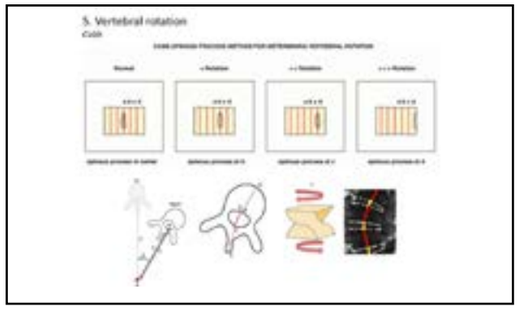

* il metodo di Nash e Moe misura la distanza del peduncolo sul lato convesso rispetto al margine laterale della vertebra. La misura è espressa in percentuale.

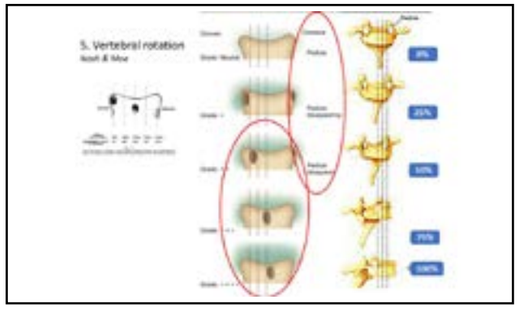

La vista frontale deve inoltre consentire di valutare la statica del bacino e l'equilibrio generale della colonna vertebrale.

Vista laterale in stazione eretta

Consente di valutare le curve sagittali. La cifosi toracica si misura mediante l'angolo formato tra il piatto inferiore della vertebra di transizione più inclinata a livello della giunzione toraco-lombare e il piatto superiore della prima vertebra toracica più inclinata visibile tra T1 e T4.
In passato, la vertebra T4 era il riferimento, perché le prime vertebre toraciche erano poco leggibili. Attualmente, grazie ai progressi della radiologia, **il riferimento è T1.**

La lordosi lombare si misura mediante l'angolo formato tra il piatto superiore della prima vertebra sacrale e il piatto superiore della vertebra di transizione toraco-lombare (incluso il disco intervertebrale L5-S1).

L'equilibrio vertebrale si valuta tracciando la verticale dai condotti uditivi esterni, che normalmente dovrebbe passare per il centro delle teste femorali (Fig. 7.2).

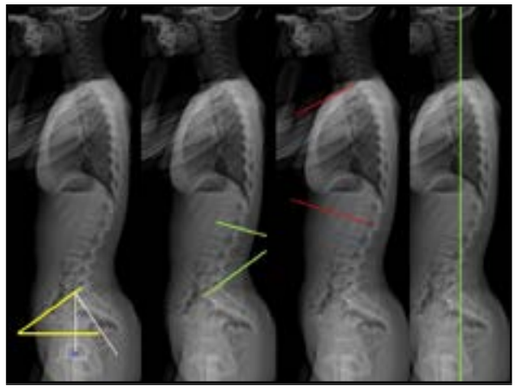

Fig. 7.2 Radiografia sul piano sagittale

Uno sguardo al bacino

ASASIL (Anomalia strutturale asimmetrica del basamento ileo-lombare)

Alcune curve lombari sembrano essere la conseguenza di un tilt di L4, che provoca un'origine obliqua e una scoliosi lombare compensatoria. Questo concetto è importante perché la chinesiterapia classica di apertura della concavità peggiora la situazione. È necessario utilizzare l'esercizio n. 5 specifico del metodo lionese. A livello del busto ortopedico, la traslazione sarà più accentuata a livello del piatto iliaco.

Giunzione incassata o esposta

Normalmente, la linea tangente passante per la parte inferiore delle articolazioni sacroiliache è orizzontale. Se questa linea è obliqua, si dice che il bacino è obliquo a destra o a sinistra. La disuguaglianza di lunghezza degli arti inferiori si misura in centimetri valutando la differenza di altezza tra gli apici delle teste femorali.
La linea verticale passante per l'odontoide dovrebbe normalmente attraversare il centro del sacro. In caso contrario, si dice che la curva è sbilanciata a destra o a sinistra.

È utile misurare quanto il rachide sia incassato nel bacino. La linea bicrestale interseca abitualmente la parte inferiore della vertebra L4. Si parla di cerniera esposta quando interseca L5 e di cerniera incassata quando interseca la parte superiore di L4.
Il rischio di progressione è elevato in presenza di una cerniera esposta.



Bacino incluso vs. escluso

Le 3 caratteristiche del bacino incluso sono:
- Parallelismo dei dischi L4-L5
- Rotazione del bacino verso la concavità (ala iliaca più ampia)
- Sollevamento della cresta iliaca concava.
Queste forme sono più favorevoli, poiché la curva scoliotica incorpora il bacino.

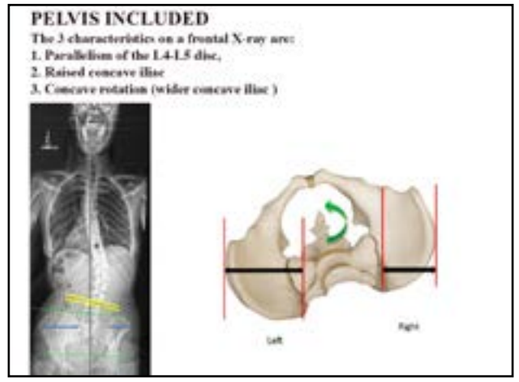

Le 3 caratteristiche del bacino escluso sono:
- Apertura concava del disco L4-L5
- Assenza di rotazione del bacino
- Bacino equilibrato o leggermente sollevato sul lato della concavità.



Queste forme cliniche sono meno favorevoli.

Come gestire uno squilibrio del bacino?

La disuguaglianza si misura sulla radiografia in proiezione frontale, a livello delle teste femorali.

Al di sotto di 1 cm, non si compensa mai.
Al di sopra di 2 cm, si compensa sempre.
Tra 1 e 2 cm, si può compensare per 2/3, se la compensazione migliora la gibbosità.



II: Esercizi specifici di fisioterapia per la scoliosi (PSSE)

Gli esercizi specifici per la scoliosi (PSSE) sono terapie mirate indispensabili per rallentare la progressione della scoliosi idiopatica dell'adolescente durante la crescita. A differenza della ginnastica tradizionale, questi esercizi sono tridimensionali e si adattano con precisione alla curva specifica di ciascun paziente.

Le PSSE si basano su diverse scuole di rilievo riconosciute a livello internazionale dalla SOSORT (Società internazionale per il trattamento ortopedico e riabilitativo della scoliosi), tra cui il metodo Schroth (Germania) e il metodo di Lione.

I 4 pilastri fondamentali degli esercizi PSSE

- La stimolazione del sistema extrapiramidale
- L'autocorrezione tridimensionale (3D)
- La stabilizzazione in posizione corretta
- L'integrazione nella vita quotidiana

1. I 12 esercizi di base del metodo lionese

Esistono più di 50 metodi convalidati sperimentalmente per trattare la scoliosi dell'adolescente. La scelta dell'esercizio è il problema principale per i fisioterapisti. Il lavoro di équipe presuppone un protocollo preciso, noto al medico, al paziente e al fisioterapista. La numerazione degli esercizi facilita il lavoro.

Facilitare la comunicazione

Fin dall'origine, il metodo lionese si basa su diversi principi originali:
- Il concetto di scoliosi caotica per le scoliosi inferiori a 25°, con fisioterapia incentrata sull'origine della scoliosi: il sistema extrapiramidale.
- L'integrazione del busto ortopedico ipercorrettivo ARTbrace per le curve superiori a 25°.
- La sinergia tra attività sportiva e fisioterapia.
Il busto ortopedico può essere tolto senza limitazioni per praticare attività sportiva.

Caratteristiche dei 12 esercizi di base

La selezione degli esercizi specifici per le deviazioni vertebrali risponde ai principi del metodo lionese. Sono infallibili, poiché hanno superato la prova di 2 secoli di utilizzo. Si sono adattati alle condizioni della vita moderna e alle nuove tecnologie.

Questi esercizi sono semplici e possono essere ripetuti facilmente a casa, con un minimo di attrezzatura.

Una progressione logica

La progressione da 1 a 12 si articola su numerosi livelli:

- Anatomico

Tutti gli elementi anatomici sono sollecitati sia a livello della curva sia della compensazione.

- Biomeccanico

La biomeccanica del metodo lionese si basa sul principio fondamentale della correzione tridimensionale (3D) della scoliosi mediante movimenti accoppiati che combinano piani anatomici distinti. Questo approccio fisioterapico validato sfrutta la relazione meccanica tra il piano sagittale (profilo) e il piano frontale (vista frontale) per agire automaticamente sul piano orizzontale (rotazione vertebrale).

I 12 esercizi mirano a correggere gli squilibri scheletrici e muscolari dell'adolescente in crescita:
- ripristino dell'equilibrio isostatico sagittale,
- allungamento e apertura delle concavità,
- modellamento manuale e utilizzo del volume di riserva espiratoria,
- stabilizzazione e riprogrammazione neuromuscolare.

- Neurofisiologico

Più della metà degli esercizi si basa sulla stimolazione diretta del sistema extrapiramidale.

- Funzionale

Tutti i sistemi della **funzione di relazione con l'ambiente vengono** stimolati:
- Sistema vascolare con vasodilatazione
- Sistema nervoso con acquisizione delle informazioni sensoriali
- Sistema muscoloscheletrico
- Sistema tegumentario

- Temporale

Sia a livello della singola seduta sia nell'ambito dell'intero ciclo di 30 sedute. Si tratta di un programma completo per la scoliosi dell'adolescente.

L'associazione degli esercizi

è facilitata dal numero «sublime» 12, che ha il massimo numero di divisori, ed è abbinata alla misurazione del tempo, per esempio in mesi.

1 Les 12 exercices de base pour la scoliose de l'adolescent


1 - Prise de conscience de l'anatomie et de la physiologie des déviations vertébrales pour une meilleure communication


2 - Étirement des mécano-récepteurs du système extrapyramidal en cyphose (Rufini, Pacini)


3 - Stimulation manuelle des mécano-récepteurs sensibles à la pression (Meissner)


4 - Mobilisation des articulations costo-vertébrales segmentaire à l'apex de la scoliose


5 -Ouverture de l'angle ilio-lombaire en cas de tilt de L4 (ASASIL)


6 - Auto-élongation axiale active en chaine cinétique fermée puis ouverte


7 - Correction de la courbure lombaire: translation et push-up (Shift de Mehta en dessous de T10)


8 - Correction de la courbure thoracique par flexion (bending) entre T2 et T10


9 - «Grand Porter» Stimulation des 4 tractus efférents du système extra-pyramidal


10 - Stretching balistique en utilisant le rebond du ballon suisse. Stimulation axiale de tous les mécano-récepteurs


11 - Stimulation sur plateau basculant (système chaotique avec double pendule) idéal pour scolioses inférieures à 25°


12 - Renforcement de la musculature axiale. Maintien de la position corrigée pendant 20 secondes

Vidéos sur site internet: https://lyonmethod.fr/wp

2. Principi generali del metodo lionese

Insufficienza della chinesiterapia classica globale non specifica.

Sebbene rimanga indispensabile per mantenere la flessibilità, preservare la funzione respiratoria e contrastare il dolore, la chinesiterapia standard (rinforzo analitico generale, semplici allungamenti passivi) non consente di controllare l'angolo di Cobb. In presenza di una SIA evolutiva, il trattamento deve necessariamente prevedere approcci specializzati.

Perché la chinesiterapia generale è insufficiente?

- **Assenza di azione sulla rotazione** : La SIA è una deformazione strutturale tridimensionale (piano frontale, sagittale e orizzontale). Gli esercizi globali spesso trascurano la correzione della rotazione vertebrale (gibbo).
- **Mancanza di personalizzazione tridimensionale**: la rieducazione aspecifica non tiene conto dell'esatto tipo di curva dell'adolescente e può talvolta rivelarsi controproducente, accentuando ulteriormente lo squilibrio delle zone di compensazione.
- **Nessun effetto sul controllo dell'evoluzione**: i dati scientifici dimostrano che la chinesiterapia passiva o generale non modifica la storia naturale della scoliosi durante lo scatto di crescita puberale.

Principi del metodo lionese

Presa di coscienza della deformità (esercizio n. 1)

Il bambino con scoliosi non vede la propria schiena, non prova dolore e non è ostacolato dalla deformità: vi si è adattato. La presa di coscienza comprende:

- **Dimostrazione della correzione della deformità,** eventualmente con mobilizzazione degli elementi retratti.
- **Controllo delle compensazioni** a livello dei cingoli, con riequilibrio della statica.
- **Allenamento muscolare p**er facilitare il mantenimento della posizione corretta.
- **Consolidamento della correzione posturale** nella vita quotidiana, controllando le posizioni abituali e adattando l'ambiente per facilitare il mantenimento della postura corretta.

Contribuire alla maturazione e allo sviluppo del sistema extrapiramidale deputato all'equilibrio posturale.

L'origine della scoliosi è a livello del sistema extrapiramidale, caratterizzato da un ritardo di maturazione. Si distinguono:
- **Miglioramento fisiologico globale** attraverso la pratica di uno o più sport.
-**Miglioramento psicologico p**er promuovere il benessere e l'autostima.
- **Integrazione della chinesiterapia neuromotoria**
- **Scegliere razionalmente i mezzi, adat**tando l'intensità, la durata e la progressione.

Principio fondamentale

Abbiamo deliberatamente escluso le tecniche che richiedono attrezzature complesse e specifiche. L'importante è poter **ripetere a casa la maggior parte degli esercizi.** La riabilitazione non sarà mai svolta meglio che dal fisioterapista libero professionista più vicino, che conosce il contesto locale, in particolare quello sportivo, e può consigliare il paziente.

Tecniche manuali: stimolazione delle afferenze propriocettive

Massaggio (esercizi 2-3)

1. Sfioramenti e pressioni scivolate superficiali: eseguiti all'inizio della seduta, questi movimenti lenti con i palmi appoggiati consentono di riscaldare i tessuti, attivare la circolazione locale e ottenere un primo effetto analgesico.

2. Massaggio dei tessuti profondi (Deep Tissue) e massaggio svedese: questo trattamento più energico agisce sulle tensioni profonde dei muscoli paravertebrali, in particolare ***sul multifido della concavità***. Consente di rilassare il lato ipertonico, sottoposto a un

sovraccarico meccanico costante.

3. Tecnica del palper-rouler e rilascio miofasciale: afferrando e facendo scorrere la cute lungo la colonna vertebrale, il terapista libera le aderenze fasciali (delle guaine muscolari) e rende più elastiche le zone di passaggio tra le curve, soprattutto a livello toracolombare.

4. Terapia dei punti trigger (Trigger Points): questa tecnica consiste nell'applicare una pressione costante e prolungata su noduli muscolari specifici e dolorosi, spesso localizzati a livello delle scapole o della regione lombare a causa dello squilibrio posturale.

5. Modellamento e pressioni statiche specifiche: il fisioterapista può esercitare pressioni scivolate mirate per modellare il gibbo e cercare di allungare i legamenti retratti sul lato concavo (Fig. 11.12-14).



Fig. 11.12 Pressioni profonde a scorrimento

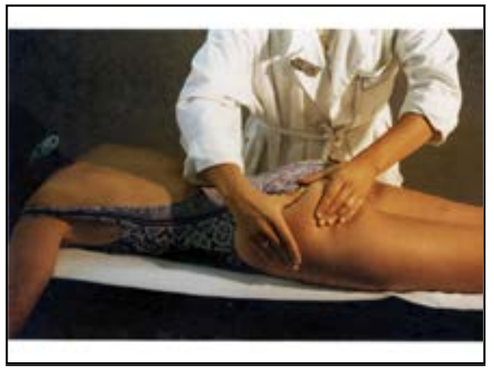

Fig. 11.13 Impastamento sottocutaneo



Fig. 11.14 Frizioni profonde

Modellamento manuale abbinato alla respirazione (esercizio n. 4)

Il modellamento manuale abbinato alla respirazione è un pilastro fondamentale del metodo lionese.

Questo approccio associa specifiche tecniche di terapia manuale a un lavoro respiratorio attivo per ristrutturare la gabbia toracica e riallineare la colonna vertebrale.

1. Obiettivi del modellamento manuale respiratorio

La scoliosi non è soltanto una deviazione laterale (in 2D), ma una deformazione tridimensionale che comporta la rotazione delle vertebre e la deformazione della gabbia toracica (gibbo). Il trattamento mira a:
- **Ridurre il gibbo app**licando pressioni manuali mirate.
- **Restituire mobilità ai** segmenti vertebrali e costali rigidi.
- **Aumentare la capacità respiratoria**, spesso ridotta sul lato della concavità.
- **Migliorare la consapevolezza corporea** del paziente, affinché integri la correzione nella vita quotidiana.

La mano del fisioterapista può favorire la mobilizzazione correttiva o guidare un movimento per renderlo più preciso ed efficace, ma il suo intervento più frequente consiste nel cercare di modellare le disarmonie.
Per una persona con scoliosi è praticamente impossibile provocare autonomamente una vera derotazione. Inoltre, sappiamo che qualsiasi attività respiratoria non guidata di un torace scoliotico tende a causare un'autodeformazione. Le coste orizzontali sul lato con-

cavo esercitano una pressione anteriormente al centro di rotazione del corpo vertebrale, mentre la verticalizzazione delle coste sul lato convesso impedisce un'efficace azione di compensazione. Si crea così una coppia di forze che non può che aggravare la rotazione vertebrale.

Per questo, in assenza del busto ortopedico, raccomandiamo esercizi guidati mediante pressione manuale. La mano esercita una forza, applicata per esempio a livello della gibbosità toracica destra, in direzione opposta alla deviazione, agendo così prevalentemente sul lato interno, con una contropressione anteriormente alla gibbosità toracica anteriore sinistra.

L'azione manuale è sincronizzata con la respirazione del bambino: si oppone all'inspirazione forzata richiesta per favorire l'abbassamento delle coste sul lato concavo, oppure accompagna la fase espiratoria in derotazione, con la possibilità di esercitare una pressione relativamente brusca, volta a bloccare il movimento al termine della sua escursione (Fig. 11.17).

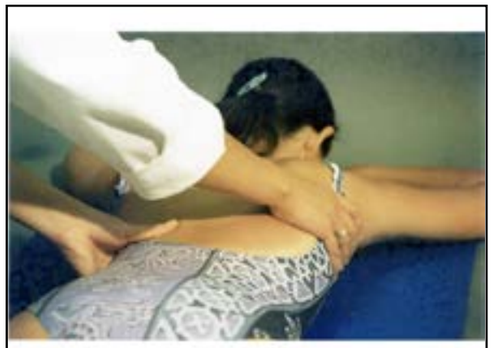

Fig. 11.17 Mobilizzazione costo-vertebrale

2. Il meccanismo dell'azione accoppiata vertebro-polmonare

Il trattamento si basa su una stretta sinergia tra il gesto del fisioterapista e il ciclo respiratorio del paziente:

[Fase espiratoria] --> Il fisioterapista esercita una pressione manuale sulla gibbosità (prominenza)
|
▼
[Fase inspiratoria] --> Il paziente dirige l'aria verso la concavità (rientranza), bloccata dal fisioterapista.

Durante l'espirazione (fase passiva/correttiva): Il fisioterapista esercita una pressione manuale e una contro-rotazione dirette sulla sporgenza costale (la gibbosità/la convessità) per spingerla in avanti e verso l'interno.

3. Basi dell'accoppiamento vertebro-polmonare

Il rischio di questa chinesiterapia deriva dalla tendenza all'autodeformazione che il torace scoliotico sviluppa quando viene mobilizzato, soprattutto se la respirazione è forzata. I muscoli intercostali aumentano la rotazione tramite i colli delle coste. Sul lato concavo, le coste orizzontalizzate esercitano una forza anteriormente al centro di rotazione del corpo vertebrale, quindi nella direzione dell'aggravamento, mentre sul lato convesso le coste verticalizzate non possono offrire un'opposizione efficace. La coppia di forze così generata non può che essere autodeformante.

APERTURA DELL'ANGOLO ILEO-LOMBARE (5)

Nel metodo lionese, l'esercizio di apertura dell'angolo ileo-lombare è fondamentale per trattare alcune scoliosi lombari e lombopelviche. Questo angolo si chiude sul lato convesso della curva a causa dell'inclinazione della vertebra L4, provocando quella che Jean du Peloux ha descritto come un'**Anomalia Strutturale Asimmetrica del Basamento Ileo-Lombare (ASASIL).**

L'obiettivo principale dell'esercizio è riportare L4 in posizione orizzontale, allungando le strutture retratte della convessità (legamenti ileo-lombari, muscolo quadrato dei lombi, psoas) e rinforzando i muscoli sul lato concavo.

Obiettivi terapeutici

- **Allungamento passivo e attivo** dei legamenti ileo-lombari e dei muscoli sul lato convesso (chiuso).
- **Rinforzo eccentrico/statico dei m**uscoli paravertebrali, del quadrato dei lombi e dello psoas sul lato concavo per forzare l'apertura.
- **Orizzontalizzazione della vertebra L4** per eliminare la «partenza obliqua» della colonna sul bacino.
- **Integrazione posturale** per evitare il cedimento laterale del tronco.

Modalità pratiche dell'esercizio

Il lavoro di apertura si svolge generalmente in due posture principali, adattate dal fisioterapista in funzione della riducibilità della scoliosi.

1. Variante in decubito laterale

Posizione di partenza: Il paziente è disteso sul fianco, sul lato della concavità lombare. Il tallone dell'arto inferiore disteso, dal lato della convessità, tocca il lettino da visita o, preferibilmente, pende verso il basso per effetto della gravità. Il tronco è stabilizzato sul lettino da visita; in caso di curvatura toracica, l'arto superiore è esteso dallo stesso lato (concavità toracica).

Azione: Il paziente esegue una spinta assiale e un autoallungamento, tirando attivamente verso il basso la gamba dal lato della convessità (il lato in cui l'angolo è chiuso).

Respirazione: Lo sforzo di allungamento e apertura è accompagnato da un'espirazione profonda e prolungata (che mette in tensione le strutture viscoelastiche), seguita da un rilassamento controllato durante l'inspirazione.

2. Variante in posizione semiseduta

Posizione di partenza: Il paziente è seduto su un lettino o su una sedia, ma l'ischio dal lato della convessità è volutamente posizionato nel vuoto (asimmetria indotta).

Azione: Il fisioterapista applica una forza manuale di traslazione laterale (spingendo sull'apice della curva lombare verso la linea mediana), mentre il paziente mantiene la lordosi fisiologica.

Tecnica di contrazione-rilassamento:
Spesso si richiede una contrazione isometrica del quadrato dei lombi sul lato concavo per aprire attivamente lo spazio ileolombare controlaterale, seguita da un aumento dell'ampiezza dell'allungamento.

Principi di esecuzione da rispettare

- **Rispetto dei 3 piani dello spazio**: L'apertura frontale dell'angolo ileolombare non deve mai compromettere il piano sagittale. Durante la correzione, il rachide lombare deve necessariamente mantenere o recuperare la lordosi fisiologica.
- **Orizzontalità dello sguardo**: A differenza di altri metodi (come Schroth), il metodo lionese richiede che la testa, lo sguardo e i recettori cervicali rimangano perfettamente allineati e orizzontali (allineamento gravitazionale C7-S2); la correzione avviene al di sotto del cingolo scapolare.
- **Si cerca di riprodurre uno stiramento di tutti gli elementi capsulo-legamentosi e muscolo-aponeurotici che limitano il movimento articolare.**
- **Il posizionamento correttivo** deve essere dolce e prolungato, per agire progressivamente senza provocare una reazione di autodifesa del paziente. In alcuni casi è sufficiente la semplice azione della gravità; talvolta si ricorre all'aiuto manuale del terapista o a un carico aggiuntivo.

L'esempio pratico più caratteristico è la postura volta ad aprire l'angolo ileo-lombare.

- **L'allungamento av**viene nel senso dell'apertura;

Si utilizza una trazione attiva o passiva dell'arto inferiore situato sul lato di chiusura dell'angolo. Si sfrutta la mobilità dei dischi L4-L5 e L5-S1.

- **Ridurre la curva lombare med**iante inclinazioni laterali ben localizzate del rachide, sul lato della convessità. Questo lavoro è più facile, poiché il segmento considerato è generalmente più riducibile.
- **È necessario tenere presente l'allineamento frontale C7-S2** ; la corretta riduzione di un angolo non deve avvenire a scapito dell'armonia generale del rachide (Fig. 11.15).



Fig. 11.15 Apertura dell'angolo ileo-lombare

AUTOALLUNGAMENTO ASSIALE ATTIVO (ESERCIZIO N. 6)

L'esercizio del razzo è una variante dinamica essenziale dell'autoallungamento assiale attivo nel metodo lionese. Si inserisce direttamente nel lavoro di traslazione lungo l'asse verticale (asse Z) descritto in precedenza.

Deve il suo nome alla forma affusolata e convergente che assume il corpo del paziente durante l'esecuzione, simbolo di una spinta verticale rettilinea e potente.

Obiettivo terapeutico e meccanico

- **De-coaptazione tridimensionale** : aprire gli spazi intervertebrali e ridurre la forza di torsione meccanica che aggrava la scoliosi.

- Reclutamento degli erettori profondi: stimolare intensamente i muscoli spinali e il sistema posturale extrapiramidale in posizione asimmetrica corretta.

Descrizione dell'esercizio classico «La Fusée»

L'esercizio può essere adattato, ma la sua configurazione di base nella fisioterapia lionese segue il protocollo seguente:

- La postura di partenza:
Il paziente è generalmente seduto su uno sgabello basso o su una palla di Klein (Swiss Ball), oppure in posizione ad angolo retto (seduto a terra, con le anche flesse a 90° e le gambe distese davanti a sé). I glutei e il bacino sono saldamente ancorati al suolo per stabilizzare la base.

- La spinta assiale (il «motore» del razzo):
Il paziente avvia un allungamento massimo lungo l'asse Z. Il vertex (la sommità del cranio) cerca di elevarsi il più possibile, mentre il mento resta leggermente retratto per ridurre l'eccessiva lordosi cervicale.

- **La posizione delle braccia (la «punta» del razzo)**: le braccia sono sollevate sopra la testa, allineate con il tronco.

La specificità correttiva:

Le mani si uniscono (con i palmi a contatto o le dita intrecciate, gli indici rivolti verso l'alto come una punta), ma le spalle restano attivamente abbassate.

Variante asimmetrica: a seconda della concavità, il braccio sul lato concavo della curva principale viene spinto leggermente più in alto per aprire selettivamente lo spazio costale concavo toracico.

La fase respiratoria:
Il mantenimento di questa postura «razzo» è sincronizzato con la respirazione detorsionale. Il paziente inspira mantenendo l'autoallungamento, quindi espira profondamente attivando il proprio volume di riserva espiratoria

Perché questo esercizio è impegnativo?

A differenza di un semplice allungamento, il «razzo» richiede un intenso sforzo muscolare isometrico. Mantenere le braccia sollevate contrastando la naturale tendenza della scoliosi a collassare o a ruotare richiede una notevole concentrazione propriocettiva. Per questo il fisioterapista usa spesso uno specchio di controllo per assicurarsi che il paziente non devii sul piano frontale (inclinandosi) durante la spinta verticale.

In pratica, si preferiscono movimenti di proiezione degli arti superiori, del cingolo scapolare e dell'intero tronco, con molleggi a fine corsa.
L'effetto ottenuto è difficile da localizzare e si irradia facilmente alle regioni vicine, con il consueto rischio che, in caso di scoliosi, abbia effetti dannosi sulle controcurve. L'assistenza manuale del fisioterapista consente di dirigere meglio il movimento, rafforzando al contempo l'azione di allungamento e persino di sblocco (Fig. 11.18).



Fig. 11.18 Flessione correttiva toracica

APERTURA DELLA CONCAVITÀ LOMBARE MEDIANTE MOVIMENTI ACCOPPIATI T10 - L5 (ESERCIZIO 7)

L'esercizio di shift lombare con apertura della concavità (spesso chiamato **«shift di Lione»**) è un pilastro fondamentale del metodo lionese per la riabilitazione tridimensionale delle scoliosi dell'adolescente.

Contrariamente a quanto si crede, il metodo lionese non ricerca una semplice inclinazione laterale (che potrebbe aggravare le deformità), bensì una pura traslazione sul piano frontale, associata a un rigoroso controllo del profilo sagittale (mantenimento della lordosi lombare).

Il principio biomeccanico dello shift di Lione

La scoliosi lombare è caratterizzata da una deviazione laterale (la convessità) e da una rotazione delle vertebre. L'obiettivo dello shift è spingere attivamente l'apice della curva verso il centro (la linea mediana), aprendo al contempo il lato concavo (la concavità).

La traslazione pura:
Si sposta trasversalmente il rachide lombare senza inclinare le spalle né il bacino.

L'imperativo della lordosi:
L'esercizio si esegue esclusivamente con il rachide in lordosi (la parte bassa della schiena leggermente inarcata in modo fisiologico), perché è la lordosi che consente di associare la correzione sul piano frontale alla derotazione delle vertebre.

Esecuzione pratica dell'esercizio

L'esercizio inizia generalmente in posizione sdraiata o seduta, per un migliore controllo neurofisiologico, prima di passare alla posizione eretta.

1. Posizione di partenza (esempio per una scoliosi lombare sinistra)
In caso di curva lombare sinistra (convessità a sinistra, concavità a destra):
Il paziente è seduto o in piedi, con il bacino perfettamente fissato e stabile. La colonna vertebrale viene allungata verso l'alto (autoallungamento), mantenendo la lordosi lombare fisiologica.

2. Il movimento di shift (traslazione)
Azione: il paziente fa scivolare lateralmente il tronco verso destra (dal lato della concavità).
Controllo: le spalle restano orizzontali e parallele al pavimento. Non si tratta di inclinarsi, ma di «traslare», come se si scivolasse tra due lastre di vetro.
Indicazione visiva fondamentale: l'allineamento ascellare-trocanterico (ascella-anca) sul lato destro (concavità) diventa verticale per effetto della spinta.

3. L'apertura della concavità
Contemporaneamente alla traslazione, il paziente utilizza la respirazione attiva (respirazione angolare tridimensionale) per espandere e aprire lo spazio concavo compresso (in questo caso, il fianco destro). Per favorire questa apertura, il fisioterapista può esercitare una pressione manuale sulla convessità (a sinistra), chiedendo al paziente di allontanare attivamente la colonna vertebrale da questa mano, verso il lato opposto.

APERTURA DELLA CONCAVITÀ TORACICA MEDIANTE MOVIMENTI ACCOPPIATI T2-T10 (ESERCIZIO 8)

L'esercizio di bending toracico con apertura della concavità è una delle principali tecniche di correzione tridimensionale del metodo lionese. A differenza dello shift lombare (che consiste in una traslazione pura), il lavoro sulla curva toracica richiede una cinematica ben specifica: associare un'inclinazione laterale mirata a una cifotizzazione controllata, mantenendo al contempo i cingoli perfettamente equilibrati.

Il principio biomeccanico del bending toracico lionese
La scoliosi toracica combina una deviazione sul piano frontale, un dorso piatto (appiattimento della cifosi) e una rotazione che proietta le coste posteriormente sul lato convesso (il gibbo).

Per invertire questo meccanismo, il bending del metodo lionese si basa su regole rigorose:
- ***L'imperativo della cifosi***: la derotazione e la correzione sul piano frontale a livello toracico possono essere efficaci solo se si ricrea leggermente la curvatura fisiologica della parte superiore del dorso (cifotizzazione). Eseguire il bending in estensione accentuerebbe l'appiattimento meccanico del dorso.
- ***Il mantenimento dei punti fissi***: il bending (inclinazione) viene eseguito mantenendo il cingolo scapolare (le spalle) perfettamente orizzontale e centrato sulla linea di gravità. La derotazione apicale meccanica avviene solo tra due punti fissi stabili.

Esecuzione pratica dell'esercizio

Esempio di scoliosi toracica destra (la più frequente: convessità a destra, concavità e cedimento a sinistra).

1. Postura e punto fisso (autoallungamento)
Il paziente è generalmente seduto (per stabilizzare il bacino e bloccare la regione lombare) oppure in piedi.
Il paziente esegue un allungamento assiale attivo (si allunga il più possibile). Le braccia possono essere posizionate in modo da facilitare l'apertura: per esempio, il braccio sinistro (sul lato della concavità) può essere sollevato o usato come appoggio per guidare l'allunga-

mento.

2. Flessione (Bending) e cifotizzazione

Il movimento: il paziente inclina il segmento toracico verso sinistra (lato della concavità). Controllo del piano sagittale: contemporaneamente, esegue una lieve «cifotizzazione» (la parte superiore della schiena si arrotonda leggermente all'indietro, senza collassare) per aprire lo spazio costovertebrale posteriore.

La regola delle spalle: nonostante l'inclinazione della colonna vertebrale, il paziente deve compiere uno sforzo consapevole per mantenere la linea delle spalle parallela al suolo. Ciò crea una controtrazione indispensabile per ridurre la curvatura.

3. Apertura respiratoria della concavità
Durante l'espirazione, il paziente mantiene la correzione posturale e la tensione muscolare (lavoro eccentrico e isometrico), anziché rilassarsi.

A livello toracico, l'obiettivo principale è evitare l'accentuazione del dorso piatto (frequentemente associato alla scoliosi dell'adolescente), aprendo al contempo la concavità e riducendo il gibbo. Riteniamo spesso inutile, se non addirittura pericoloso, rendere più flessibile la colonna vertebrale, anche nel senso della correzione. Questa indicazione resta valida per le curve molto rigide e prima dell'applicazione di un busto ortopedico gessato (Fig. 11.21).



Fig. 11.21 Apertura dell'angolo ileo-lombare

FISIOTERAPIA POSTURALE EXTRAPIRAMIDALE DIRETTA

Questo è il punto di forza e la base del metodo lionese. Il suo obiettivo è consentire al paziente con scoliosi di beneficiare il più a lungo possibile degli effetti della posizione corretta durante tutta la giornata. Lo studio posturale coinvolge tanto il corpo quanto la mente e richiede una buona collaborazione da parte del paziente. Infatti, riguarda l'identità umana fisica, sensibile e affettiva e deve consentire al paziente di passare da una fase di scoperta a una fase di utilizzo. Ci si riorganizza adattandosi attraverso la memorizzazione dei messaggi realmente vissuti.

Per questo le diverse fasi si susseguono in ordine cronologico;
- presa di coscienza del proprio corpo,
- ricerca dei difetti di postura e dei movimenti,
- la correzione,
- integrazione sensomotoria di questa correzione (Fig. 11.22).



Fig. 11.22 Controllo dell'equilibrio isostatico sagittale lombare

PRESA DI COSCIENZA DEL CORPO

Si tratta di una seconda presa di coscienza, dopo che le curvature sono state corrette al massimo mediante la fisioterapia e il busto ortopedico. Permangono difetti residui. Questo aspetto è tanto più importante in quanto la schiena è una regione scarsamente rappresentata a livello motorio e sensitivo. Occorre aiutare il paziente a prendere coscienza del proprio corpo, affinché acquisisca una migliore rappresentazione della sua forma, della sua densità, della sua posizione e dei suoi movimenti nello spazio.
A tal fine, disponiamo di numerosi mezzi, tra cui stimolazioni volte a sviluppare il senso propriocettivo o l'alternanza di contrazioni e rilassamenti muscolari, che si cerca di percepire dall'interno (Fig. 11.23).



Fig. 11.23 Stimolazione propriocettiva sul cilindro

PRESA DI COSCIENZA DEI DIFETTI STATICI E DINAMICI

Quando la consapevolezza corporea è sufficiente, si invita il paziente a individuare le imperfezioni della propria morfologia, delle proprie abitudini posturali (disarmonie statiche) e dei propri movimenti e spostamenti (disarmonie dinamiche). Il fisioterapista facilita queste scoperte avvalendosi del controllo allo specchio o tramite video, ma anche del tatto e del gesto (Fig. 11.24).



Fig. 11.24 Autoallungamento assiale attivo con controllo sagittale

Lo studio della posizione sdraiata non deve essere trascurato. È essenziale individuare qualsiasi cambiamento di postura tra la posizione seduta e le altre posizioni.
In piedi, il paziente osserva l'assetto e i difetti di ciascun livello del corpo, in particolare l'impronta al suolo, il profilo delle arcate plantari, l'asse generale di ciascun arto inferiore, l'equilibrio del bacino, l'angolo della vita, l'asse occipitale, la posizione del cingolo scapolare rispetto a quella del cingolo pelvico, la posizione della testa, l'entità delle frecce rachidee sul piano sagittale e, naturalmente, le deviazioni scoliotiche, nonché la sede e l'entità delle gibbosità.
In occasione dei movimenti e degli spostamenti richiesti, si rilevano difetti nel ritmo, nella coordinazione, nella distribuzione della forza muscolare, nella sincronizzazione della respirazione, nell'equilibrio e nella deambulazione.

IL GRANDE PORTAMENTO: AUTOALLUNGAMENTO ASSIALE ATTIVO E STIMOLAZIONE DEI 4 TRATTI EXTRAPIRAMIDALI (ESERCIZIO 9)

L'autoallungamento assiale attivo è il principio fondamentale e trasversale del metodo lionese di chinesiterapia, utilizzato per rallentare l'evoluzione della scoliosi idiopatica dell'adolescente (SIA) e ottimizzare il trattamento con busto ortopedico (come il busto ortopedico lionese ART).

Nel metodo lionese, questo allungamento intrinseco corrisponde al cosiddetto esercizio del «grande portamento», che mira a raddrizzare attivamente la colonna vertebrale nelle sue tre dimensioni.

OBIETTIVI TERAPEUTICI

- Ridurre le sollecitazioni meccaniche: ridurre la pressione asimmetrica esercitata sui corpi vertebrali (legge di Hueter-Volkmann) per guidare la crescita verso un allineamento più corretto.

- Ripristinare le curvature fisiologiche: restituire estensione al rachide contrastando l'appiattimento delle curvature sul piano sagittale (spesso associato alla scoliosi).

- Migliorare la propriocezione: ricreare nell'adolescente uno schema corporeo corretto, poiché spesso percepisce la propria colonna deviata come «dritta».

Descrizione tecnica dell'esercizio
(**Il grande portamento**) L'esercizio si basa su una contrazione muscolare eccentrica e isometrica dei muscoli profondi del tronco (erettori spinali e muscoli paravertebrali).

Posizione di partenza: l'esercizio viene eseguito più spesso da seduti (per stabilizzare il bacino e neutralizzare gli arti inferiori) oppure in piedi, con i piedi ben appoggiati al suolo.

Impostazione del piano sagittale: prima di allungarsi, l'adolescente deve correggere la propria postura mantenendo una lordosi lom-

bare fisiologica. È importante non incurvarsi (cifosi lombare) né accentuare eccessivamente la lordosi.

Allungamento (forza intrinseca): l'adolescente spinge attivamente la sommità del capo (il vertex) verso l'alto, come se volesse crescere in altezza o spingere un oggetto immaginario appoggiato sulla testa.

Azione delle spalle e delle braccia: contemporaneamente, le braccia restano lungo il corpo o leggermente divaricate e le spalle vengono abbassate attivamente. Questo permette di stabilizzare le scapole e di aprire la gabbia toracica.

Blocco e respirazione: il movimento deve essere coordinato con una respirazione tridimensionale controllata. L'adolescente inspira allungando la colonna vertebrale e mantiene l'autoallungamento durante un'espirazione lenta e profonda, con il blocco addominale e lombare.

Integrazione nel trattamento globale
Questo esercizio non viene mai eseguito in modo isolato. Nel protocollo del Metodo Lionese, funge da postura preparatoria o di transizione prima di integrare correzioni più specifiche:
La detorsione meccanica delle gibbe convesse. L'apertura dell'angolo ileolombare. Il lavoro propriocettivo e di equilibrio.

Dalla precedente presa di coscienza deriva il lavoro di correzione. Guidato dal fisioterapista, il paziente agisce dapprima selettivamente sulle curve deviate, tollerando eventualmente alcune sovra- o sottocompensazioni. Successivamente, questa correzione segmentaria deve essere eseguita con il minimo di compensazioni, fino a corrispondere a una correzione globale del corpo nei 3 piani dello spazio: frontale, orizzontale e sagittale.

L'esercizio viene dapprima eseguit**o in statica**, con uno specchio o un video, poi senza specchio, anche a occhi chiusi, associandolo a una progressione delle posizioni del paziente: in ginocchio, in posizione di cavaliere servente, seduto e in piedi.

Successivamente, gli stessi correttori vengono sol**lecitati** in **movimento**; l'elemento cinetico prevale allora su quello statico, circoscritto al complesso vertebrale, avvicinandosi così alla dinamica umana. Il detto secondo cui «*il cervello ignora i muscoli e conosce solo il movimento*» è particolarmente valido in questo tipo di fisioterapia.

Per registrare il valore della postura, il paziente deve percepire e memorizzare a livello corticale la posizione di tutti i segmenti corporei, grazie soprattutto alle informazioni propriocettive.

Le reazioni posturali e le attività antigravitarie regolano un uso razionale del tono muscolare, il cui risultato ideale è una posizione equilibrata e armoniosa della colonna vertebrale.

Ricerchiamo l'unità dell'intero corpo nell'esecuzione di ogni movimento, l'economia dello sforzo e una facilità di movimento che elimini ogni sensazione di tensione localizzata. Cerchiamo quindi di favorire la migliore integrazione sensomotoria della posizione corretta nei diversi gesti e atteggiamenti della vita quotidiana (Fig. 11.25).



Fig. 11.25 "Grand Porter"

Tuttavia, è necessario modulare queste indicazioni, poiché biologicamente ogni essere umano è unico e ha un proprio modo di stare in piedi; se quest'ultimo non presenta caratteristiche particolarmente sfavorevoli che favoriscano la scoliosi, è necessario valutarne la coerenza e individuarne l'uso corretto, senza correggere sistematicamente, per esempio, la lordosi di alcuni pazienti.
La qualità della postura può così essere ripetuta e mantenuta nel tempo. Tende a diventare una reazione inconscia, il più possibile automatica.
«*Le immagini posturali soggettive inducono reazioni posturali muscolari stabili e inconsce*» (Scherrer).

Infatti, solo mantenendo a lungo l'atteggiamento corretto si può pensare di influenzare favorevolmente una deviazione vertebrale.
Infine, per facilitare il raggiungimento di questo obiettivo, sembra indispensabile adattare l'ambiente di vita del paziente, affinché sia più facile mantenere una postura corretta che una scorretta durante le attività quotidiane. Ciò comporta l'adattamento degli arredi e il rispetto di una serie di principi di igiene di vita, trattati in capitoli specifici.

Esercizi di equilibrio da seduti su palla svizzera (esercizio 10)

Il metodo lionese classico di fisioterapia per la scoliosi dell'adolescente pone l'accento sull'autoallungamento, sulla rieducazione posturale in posizione seduta instabile e sul controllo neuromuscolare. L'esercizio sulla palla svizzera (Swiss Ball) consiste in un lavoro **di oscillazione controllata (lo stretching balistico viene utilizzato principalmente con il busto ortopedico**). [

Scheda tecnica:

Esercizio di equilibrio da seduti su palla svizzera

Questo esercizio si inserisce nella progressione neurofisiologica (dallo statico al dinamico e dalla posizione seduta stabile a quella instabile) propria dei 12 esercizi di base del metodo lionese.

1. Postura di partenza (correzione isostatica)
- *Posizione* : L'adolescente è seduto al centro della palla svizzera. I piedi sono appoggiati a terra, distanziati quanto la larghezza del bacino.
- *Allineamento* : Ricercare la verticalità a partire da un bacino stabile. Tirare leggermente in dentro l'ombelico (attivazione del trasverso) e abbassare le spalle.
- *Autoallungamento:* spingere la sommità del capo verso il soffitto (come se fosse tirata da un filo) per correggere il collasso sul piano sagittale.

2. La fase di stretching dinamico controllato (alternativa sicura al movimento balistico senza busto ortopedico)
- Invece di lanciare il braccio con un movimento ba***listico, sollevare il braccio dal lato della concavità*** della curva (per aprire il lato chiuso).
- *Il movimento*: eseguire piccole oscillazioni ritmiche verso l'alto e con una lieve inclinazione controlaterale (opposta alla curva). Il ritmo è dinamico, ma il gesto rimane perfettamente controllato a fine corsa, per creare ripetuti micro-allungamenti eccentrici.
- *Controllo*: la palla non deve rotolare in modo incontrollato. Il bacino compensa attivamente l'instabilità indotta dal movimento del braccio.

3. Progressione neurofisiologica
Per rendere più complesso il lavoro sull'equilibrio e stimolare il sistema propriocettivo:
Livello 1: seduti, con entrambi i piedi a terra e lo sguardo fisso su un punto davanti a sé.
Livello 2: sollevare il piede opposto al braccio che si allunga per ridurre i punti d'appoggio.
Livello 3: chiudere gli occhi o ruotare lentamente la testa durante le micro-oscillazioni del braccio per alterare i riferimenti vestibolari.

Obiettivi terapeutici
- *Piano sagittale*: ripristinare le curve fisiologiche (evitare la schiena piatta, spesso associata alla scoliosi).
- *Piano frontale e trasversale*: aprire le zone concave e sollecitare i muscoli spinali profondi in modo asimmetrico per contrastare la deformazione durante lo scatto di crescita.

Integrazione dello schema corporeo: migliorare la percezione tridimensionale della schiena dell'adolescente.

Esercizi di equilibrio in stazione eretta su tavoletta basculante (esercizio 11)

L'esercizio di equilibrio in stazione eretta su tavoletta basculante occupa un posto storico e fondamentale nel Metodo Lione. Ispirato alla celebre «altalena ortopedica» sviluppata dal Dr. Charles-Gabriel Pravaz nel XIX secolo, questo esercizio mira a stimolare il sistema posturale extrapiramidale.

Negli adolescenti, la scoliosi idiopatica è spesso associata a un ritardo nella maturazione del sistema posturale centrale (ipotesi NOTOM – Neuro-Osseous Timing of Maturation [in francese: Calendrier neuro-osseux de la maturation]). Il lavoro sulla tavoletta basculante consente di attivare le vie riflesse profonde per riprogrammare l'equilibrio in posizione corretta.

Scheda tecnica: propriocezione dinamica in stazione eretta su tavoletta basculante

Questo esercizio corrisponde a una delle fasi finali della progressione neurofisiologica lionese: il passaggio dalla statica alla dinamica e da una superficie stabile a una instabile in

stazione eretta.

1. Posizionamento e allineamento iniziale

Asse dei piedi: l'adolescente sta in piedi sulla tavoletta basculante (del tipo Freeman o oscillante avanti e indietro/a destra e a sinistra). I piedi sono paralleli e distanziati quanto la larghezza del bacino.
Stabilizzazione del bacino: il bacino deve essere posizionato in una lordosi fisiologica controllata. Una lieve attivazione del muscolo trasverso dell'addome stabilizza questa base.
L'*Autoallungamento assiale attivo*: prima di qualsiasi oscillazione, l'adolescente allunga attivamente la colonna verso l'alto (il «grande portamento»). Le spalle sono abbassate e le scapole leggermente retratte per contrastare la cifosi toracica o il cedimento posturale.

2. La fase di stimolazione extrapiramidale (gestione dello squilibrio)

Oscillazioni controllate: il fisioterapista induce lievi perturbazioni manuali oppure chiede all'adolescente di inclinare la tavoletta in modo lento e ritmico. Riflesso di raddrizzamento: di fronte all'instabilità, il sistema nervoso centrale attiva contrazioni automatiche dei muscoli paravertebrali profondi (i multifidi). L'adolescente deve mantenere la correzione tridimensionale (allungamento e derotazione) nonostante le variazioni degli appoggi.
Asimmetria correttiva: per accentuare il lavoro di una concavità, il fisioterapista può chiedere di mantenere la pedana inclinata verso un lato specifico, costringendo i muscoli del lato convesso a lavorare in modo eccentrico per stabilizzare il tronco.

3. Progressioni dell'esercizio
Livello 1: equilibrio bipodalico sulla pedana, con le braccia lungo i fianchi o in abduzione (braccio sollevato dal lato della concavità per aprire l'angolo ileo-lombare). Osservazione allo specchio (feedback visivo).
Livello 2: eliminazione del controllo visivo (occhi chiusi) per indurre il cervello a fare affidamento esclusivamente sui recettori propriocettivi delle caviglie e dei muscoli spinali.
Livello 3: integrazione di movimenti della vita quotidiana o di compiti cognitivi (lanciare una palla, girare la testa), mantenendo stabile la pedana in posizione corretta.

Obiettivi terapeutici
- *Riprogrammazione posturale*: integrare il «nuovo schema corporeo» corretto, affinché l'adolescente possa mantenerlo in modo riflesso al di fuori delle sedute.
- *Stabilizzazione della colonna vertebrale*: rafforzare la muscolatura profonda asimmetrica per rallentare la progressione dell'angolo di Cobb durante i picchi di crescita puberale.
- *Complementarità con il busto ortopedico*: questo esercizio prepara il corpo al passaggio alla libertà di movimento quando l'adolescente toglie il busto ortopedico rigido (come il busto ortopedico lionese o l'ARTbrace).

Il fisioterapista fa ricorso ai due tipi di sensibilità che permettono al paziente di percepire il proprio corpo e di collocarlo meglio nello spazio:
- la sensibilità esterocettiva: occhio, piede, labirinto;
- la sensibilità propriocettiva: articolazioni, muscoli e tendini (Fig. 11.26).



Fig. 11.26 Stimolazione delle vie vestibolospinali su una pedana basculante

In pratica, si può proporre qualsiasi esercizio che solleciti le reazioni di equilibrio, a condizione che sia associato a uno sforzo di correzione posturale: il paziente viene posto in una posizione instabile, per esempio su un piede; oppure il fisioterapista esercita spinte destabilizzanti alle quali il paziente deve reagire; oppure la relazione tra paziente e fisioterapista è mediata da un attrezzo instabile, come il lettino basculante o il cappello messicano (Fig. 11.27).



Fig. 11.27 Stimolazione dinamica camminando su un cilindro

Il rinforzo della muscolatura assiale (12)

Paul Dotte insegnava che «*il rinforzo muscolare è soltanto la fase finale della costruzione muscolare, dopo il rinforzo neuromuscolare e il condizionamento sensomotorio ottimale*».
L'esercizio di rinforzo muscolare non riguarda quindi soltanto la forza, come troppo spesso si pensa. Può mirare a sviluppare tutte le qualità di questa funzione, oppure, più specificamente, una o l'altra di esse, in base al ruolo attribuito al gruppo muscolare interessato e all'obiettivo da raggiungere.

Nel trattamento della scoliosi, ci interessano i muscoli erettori della colonna vertebrale per la loro funzione di mantenimento posturale e di stabilità «*antigravitaria*»: si tratta dei muscoli paravertebrali, ma anche di quelli che contribuiscono al sostegno o all'equilibrio del bacino, come i pelvi-trocanterici o gli addominali.
Il piano posteriore deve essere molto tonico e resistente alla fatica, qualità necessarie per mantenere a lungo la correzione posturale. Per questo, in generale, raccomandiamo di ricercare l'equilibrio e l'armonia tra le forze muscolari concave e convesse, utilizzando esercizi concepiti in modo simmetrico con il bambino in posizione corretta.

Nell'ambito del metodo lionese, gli esercizi di side plank (tenuta laterale) e bird dog (posizione del cane da caccia) non vengono eseguiti come nel fitness tradizionale. Sono sistematicamente adattati per rispondere alle esigenze della correzione tridimensionale della scoliosi dell'adolescente.

Ecco come questi due esercizi vengono configurati e integrati per il rinforzo della muscolatura assiale:

1. Side plank (tenuta laterale) asimmetrico

Nel metodo lionese, la tenuta laterale è uno strumento efficace per intervenire sugli squilibri muscolari asimmetrici provocati dalla curvatura (in particolare quella lombare o toraco-lombare).

- Il principio di correzione: si lavora quasi esclusivamente in posizione con la concavità rivolta verso il basso (dal lato della concavità).

- L'azione muscolare : Sollevando il bacino dal lato concavo, la gravità e lo sforzo muscolare costringono i muscoli spinali e il quadrato dei lombi del lato convesso (allungati e deboli) a contrarsi intensamente per «raddrizzare» la colonna vertebrale.

- L'adattamento lionese :
Prima di eseguire l'esercizio, l'adolescente deve effettuare un'auto-elongazione assiale (allungare la colonna vertebrale). Il braccio libero (dal lato della convessità) viene spesso portato in apertura o in elevazione per aprire la concavità toracica superiore e correggere la rotazione (derotazione).

La posizione viene mantenuta in isometria pura (statica), controllando le curve sagittali. Il tempo di lavoro è di 20 secondi, pari al tempo di riposo. Questo esercizio rinforza in modo più specifico il multifido.

2. Bird dog (cane da ferma) in catena crociata

Il bird dog (in quadrupedia, con estensione del braccio e della gamba opposti) è ideale nel metodo lionese per sollecitare il sistema extrapiramidale (i muscoli stabilizzatori profondi, come gli erettori spinali) e lavorare sulla derotazione.

- Il principio correttivo : La scoliosi associa una deviazione laterale a una rotazione delle vertebre. Il bird dog permette di generare forze di torsione opposte per «derotare» la colonna vertebrale.

- L'adattamento lionese : Selezione rigorosa degli arti: non si sollevano a caso. In genere si solleva il braccio dal lato della concavità toracica (per aprire la gabbia toracica e rendere orizzontali le spalle) e la gamba dal lato della concavità lombare, salvo in caso di ASASIL.

- L'allineamento orizzontale : L'adolescente deve spingere la sommità del capo in avanti e il tallone all'indietro per mantenere la massima elongazione assiale. È vietato inarcare la parte bassa della schiena (iperlordosi).

- L'integrazione dell'instabilità : Negli adolescenti allenati, il fisioterapista può aggiungere una superficie instabile (un cuscino propriocettivo sotto il ginocchio d'appoggio) per favorire il reclutamento dei muscoli spinali profondi.
È anche possibile incrociare le braccia davanti a sé su una palla svizzera e mantenere l'estensione globale del tronco.

3. La scoliosi <25°

Il metodo lionese per la scoliosi <25° = la scoliosi caotica

Principi

Le scoliosi strutturali lievi, comprese tra 10° e 25°, vengono trattate inizialmente con la fisioterapia. Grazie a uno screening precoce sempre più efficace, oggi rappresentano la maggior parte dei casi di deviazione sul piano frontale della colonna vertebrale. Costituiscono il campo di applicazione privilegiato dei nostri concetti di fisioterapia, di cui abbiamo appena esaminato i principi fondamentali.

Il fisioterapista deve sempre considerare che la scoliosi è, in realtà, una deformità tridimensionale che comporta una lordosi con rotazione vertebrale a livello toracico e una cifosi con rotazione vertebrale a livello lombare. Deve quindi essere trattata mediante allungamento assiale fino alla de-lordosi, senza indurre cifosi, mettendo in tensione posteriormente i muscoli spinali in posizione isometrica eccentrica; occorre tuttavia evitare lo stretching senza rinforzo, poiché qualsiasi rilassamento antero-posteriore può favorire la compressione e la rotazione. La risposta consiste nello sforzo di allungamento verso l'apice, cercando un effetto «*cavatappi*» di detorsione vertebrale a partire da punti fissi, come i piedi o il bacino, fino all'allineamento scapolare e cervicale.
Abbiamo visto la complessità della biomeccanica muscolare e, soprattutto, la difficoltà di determinare se il difetto riscontrato sia una causa o una conseguenza. Per evitare un peggioramento morfologico, preferiamo spesso lavorare in simmetria.
Gli esercizi diagonali e di detorsione ci sembrano soprattutto applicabili per cercare di eliminare una tensione specifica, sollecitando questo o quel crocevia articolare, per esempio con gli esercizi di «*hold-relax*» secondo il metodo Kabat.
Le tecniche di chinesiterapia globale sono difficilmente tollerate da questi pazienti. Riteniamo persino che la loro applicazione integrale sia controindicata. Troveranno gradualmente spazio in età adulta, quando le loro proprietà di allungamento, rinforzo e armonizzazione morfologica non saranno più un'arma a doppio taglio per questi bambini troppo piccoli, sia sul piano anatomo-fisiologico sia su quello psicologico.

La chinesiterapia segue gli stessi principi dei trattamenti ortopedici conservativi o chirurgici: distrazione della concavità, correzione tridimensionale con cifotizzazione toracica, rinforzo e mantenimento, creando, per quanto possibile, quello che si potrebbe definire un busto ortopedico muscolare propriocettivo.

Il **lavoro posturale** riguarda innanzitutto i muscoli statici del piano profondo, il cui ruolo è mantenere movimenti di regolazione fine e di ampiezza ridotta. Riguarda però anche i muscoli dinamici più superficiali, che hanno un effetto leva maggiore e consentono una postura rachidea più globale. Raccomandiamo di eseguire le correzioni vertebrali in sequenza, segmento per segmento, sui tre piani dello spazio, con i cingoli pelvico e scapolare allineati simmetricamente.

Dal punto di vis**ta respiratorio**, il lavoro sull'espirazione è il più interessante per ottenere un effetto di modellamento morfologico, in particolare per evitare i pericoli dell'inspirazione forzata, soprattutto durante la pratica sportiva.

Nella scelta delle posizioni e nei soggetti giovani è necessario sfidare la gravità proponendo una chinesiterapia tonica di **estensione vertebrale, soprattutt**o in posizione seduta e in piedi.

Al di sotto degli 8-10 anni, prendere coscienza della deformità è difficile, perché l'immagine del corpo e lo schema corporeo sono in evoluzione. I cambiamenti somatici, quando sono rapidi, fanno sentire al bambino il proprio corpo come estraneo. Il bambino deve ricostruire la propria immagine corporea, con un ritardo più o meno marcato.
La pratica di gruppo può favorire l'emulazione, la partecipazione, il risveglio e la coordinazione dei gesti, ma il trattamento individuale,

imposto dal legislatore, resta essenziale per il suo apporto creativo e qualitativo.

Esempio di seduta

Proponiamo di illustrare alcuni esercizi tipo. Spetta al chinesiterapista, sulla base delle conoscenze fondamentali della propria professione, variarli e moltiplicarli in funzione delle esigenze della progressione terapeutica e dell'interesse didattico.

Consideriamo il caso di una ragazza di 12 anni con una scoliosi dorsale destra di 20°, una gibbosità corrispondente di 15 mm e una controcurva lombare sinistra.

Presa di coscienza (esercizio n. 1)

È a partire da un **esame specifico che** emergono le tecniche chinesiterapiche più adatte. Questa valutazione, chiamata ***«le 24 ore della schiena», si basa*** su dati clinici e radiologici forniti dal medico, ma è soprattutto incentrata sulla valutazione muscolare posturale in condizioni statiche e dinamiche.
Si rilevano e si valutano:
- il tipo morfologico;
- il coefficiente di flessibilità o di rigidità (ipertonia o ipotonia);
- la forza, la vigilanza e l'equilibrio;
- il grado di lateralizzazione e il livello di coordinazione neuromuscolare;
- l'andatura...
poi, ampliando l'indagine, si valuta la psicologia del paziente (equilibrato, instabile, complessato, astenico) e si prendono in esame le sue attività scolastiche e del tempo libero.
Questa valutazione delle «*24 ore della schiena*» permette di elaborare un percorso personalizzato di esercizi ginnici, articolato in diversi laboratori tematici.

Stabilire il contatto

L'approccio al bambino o all'adolescente è fondamentale. Oggi è diventato meno rigido, in un'epoca «*alternativa, trendy, tecnologica*». Si tratta sempre più di un rapporto bidirezionale, in cui il fisioterapista aiuta il paziente a scoprire il proprio corpo, la sua forma, la sua consistenza e la sua collocazione nello spazio e nel tempo, per imparare a controllarlo meglio.
La seduta inizia con attività di riscaldamento.

Presa di coscienza del corpo

Le attività fisioterapiche, qualunque esse siano, contribuiscono a questo obiettivo; tuttavia, questo apprendimento è spesso imperfetto, soprattutto a livello del dorso. È quindi importante affinare questa consapevolezza; i mezzi a disposizione sono numerosi e vari.
- Alternanza di contrazione e rilassamento muscolare.
- Contatto diretto con la cute in corrispondenza dei muscoli o delle articolazioni da mobilizzare.
- Consapevolezza delle zone del corpo che non sono a contatto con il suolo. Questa ricerca può essere favorita dal contatto della mano del fisioterapista o del paziente.
- Stimolazioni mediante punti di riferimento fissi, come il suolo o le pareti, oppure mobili, come le palle di gommapiuma o i rulli.
- Adattamento dei mezzi per esplorare il proprio corpo, facendo riferimento ad attività quali lo yoga o il rilassamento neuromuscolare.
- Intercalare questa ricerca con brevi spiegazioni per comprendere meglio la localizzazione e la funzione dei diversi elementi anatomici.

Ricerca delle disarmonie

All'inizio dell'apprendimento, la percezione visiva svolge un ruolo determinante nella nozione di estetica, nella rappresentazione spaziale e nella valutazione comparativa rispetto all'ambiente esterno.
Lo studio in posizione supina non va trascurato, ma sono le posizioni seduta e in piedi a richiedere la nostra attenzione.
È importante rilevare le possibili variazioni dei difetti nello stesso paziente in posizioni diverse, in particolare le modificazioni delle curvature sagittali tra la posizione seduta e quella in piedi. Raccomandiamo di procedere metodicamente, esaminando il paziente dalla testa ai piedi e osservandolo successivamente di fronte, di profilo e da dietro.
Per esempio, in posizione eretta, con l'ausilio dello specchio e del fisioterapista, il paziente osserva l'impronta plantare, il profilo delle arcate plantari, l'asse di ciascun arto inferiore, l'equilibrio del bacino, il triangolo della taglia, la posizione del cingolo scapolare rispetto a quello pelvico, la posizione della testa, l'allineamento della colonna vertebrale, l'ampiezza delle frecce sagittali della colonna vertebrale, con particolare attenzione alla deviazione scoliotica o alle deviazioni scoliotiche, nonché alla localizzazione e all'estensione delle gibbe (Fig. 11.28).



Fig. 11.28 Ricerca di disarmonie negli arti inferiori

Si osservano poi i difetti nei diversi movimenti e spostamenti.
Si raccomanda l'uso di una videocamera posizionata di profilo, in aggiunta allo specchio posteriore (Fig. 11.29).



Fig. 11.29 Presa di coscienza dei difetti posturali

Il rilassamento localizzato (esercizi n. 2 e 3)

Fin dall'inizio, questa chinesiterapia «*ascendente*» si concentra in modo segmentario sugli aspetti lombari e toracici di ciascuna curva, mediante un rilassamento manuale, specifico e analitico. Si eseguono esercizi di «*stretching*» volti a liberare le tensioni interne ed esercizi di shift o di traslazione tridimensionale, con bloccaggio in autopostura su una griglia di riferimento. È importante evitare qualsiasi componente di lussazione rotatoria, facile da indurre e impossibile da controllare durante la chinesiterapia.

Esercizi associati alla respirazione (esercizio n. 4)

- La percezione delle fasi di inspirazione ed espirazione è accentuata coinvolgendo successivamente e poi congiuntamente il naso, il torace e l'addome (Fig. 11.30).



Fig. 11.30 Tempo inspiratorio limitato

- Il tempo espiratorio è accentuato soffiando lentamente e profondamente, con l'abbassamento della gabbia toracica e una forte contrazione addominale (Fig. 11.31).



Fig. 11.31 Tempo espiratorio profondo

- L'obiettivo è controllare il ritmo, ossia la durata del tempo inspiratorio rispetto a quella dell'espirazione.

Modellamento mediante mobilizzazione manuale

La mobilizzazione è diretta alla deformità toracica e il modellamento è sincronizzato con la respirazione.
La posizione è prona, con gli arti superiori simmetricamente disposti a candelabro. Il fisioterapista appoggia la mano sulla faccia interna della gibbosità dorsale destra, esercitando una

pressione diretta da dietro in avanti, dal basso verso l'alto e da sinistra a destra, cioè nel senso della derotazione costovertebrale. L'altra mano può agire in due modi:
- sia per eseguire un movimento di derotazione sulla contro-gibbosità toracica anteriore diametralmente opposta;
- sia per realizzare un arresto laterale dorsale sinistro, al fine di limitare la tendenza delle coste della concavità a orizzontalizzarsi e stimolarne così l'espansione posteriore, a livello dell'appiattimento.
Come già accennato a proposito del modellamento manuale, la pressione delle mani viene esercitata rallentando l'inspirazione, che avviene così contro resistenza e in direzione della correzione, oppure accompagnando l'espirazione con un effetto di sblocco, mediante una spinta improvvisa e controllata al termine del movimento.
Si devono osservare:
- un blocco sul lato della gibbosità, con un effetto di derotazione;
- l'espansione laterale delle coste convesse, che riduce la loro verticalizzazione;
- l'espansione posteriore dell'appiattimento costale sinistro, che ne riduce la depressione;
- la diminuzione della gibbosità anteriore sinistra.
La ricerca di una riduzione della curvatura piuttosto che della gibbosità, ossia più sul piano frontale che sul piano della deviazione, induce a tentare una spinta laterale attraverso le coste convesse corrispondenti alle vertebre all'apice della scoliosi. Non raccomandiamo questa manovra, perché un simile appoggio accentua la tendenza alla verticalizzazione costale, con conseguenze negative sul piano respiratorio ed estetico (Fig. 11.32).



Fig. 11.32 Modellamento manuale della gibbosità

Esercizio asimmetrico correttivo esercizio n. 5

In posizione supina, in affondo, più spesso in quadrupedia, si sfruttano la mobilità dei cingoli scapolare e pelvico e la trazione esercitata dagli arti superiori e inferiori per agire sul rachide. L'arto superiore sinistro tira in linea con il busto per aprire la curva dorsale destra e, in particolare, la gabbia toracica concava.
In presenza di una controcurva dorsale superiore sinistra o cervico-dorsale sinistra, o anche solo se la si sospetta, raccomandiamo di limitarsi alla trazione simmetrica di entrambe le braccia in posizione a candelabro.
La scelta del lato su cui esercitare la trazione con un arto inferiore è delicata e dipende dall'effetto ricercato, a livello della concavità lombare oppure dell'angolo ileo-lombare, in corrispondenza del quale, come abbiamo visto, il bacino compie una vera e propria controcurva. Secondo il metodo Klapp, in posizione quadrupedica, in caso di scoliosi dorsale destra con controcurva lombare sinistra, si raccomanda la trazione attiva esercitata dall'arto inferiore destro, per favorire la correzione della convessità toracica.
In realtà, questo lavoro non ci sembra fondamentale, poiché il rachide scoliotico, nei bambini e negli adolescenti, è spontaneamente molto mobile nel senso della correzione. Preferiamo quindi la trazione verso il basso esercitata dall'arto inferiore sinistro, per aprire l'angolo ileo-lombare. Questo angolo si chiude sul lato della convessità lombare, provocando una deviazione obliqua. Questo atteggiamento viziato rischia di strutturarsi piuttosto rapidamente, poiché interessa una zona poco mobile e ricca di inserzioni legamentose (Fig. 11.33).



Fig. 11.33 Apertura dell'angolo ileo-lombare in caso di ASASIL

La rieducazione posturale

Rappresenta l'obiettivo fondamentale dell'intervento fisioterapico. Mira a mantenere la postura corretta, risultato di un insieme di azioni e reazioni che consentono la stabilizzazione del corpo umano preservandone l'equilibrio statico e dinamico. La rieducazione

posturale può essere solo globale. In questo modo il bambino può comprendere meglio il ruolo sottile dell'educazione corporea basata su informazioni propriocettive per mantenere una postura corretta.
Per consentire al paziente di percepire il proprio corpo e di collocarlo correttamente nello spazio, essa fa appello alla sensibilità esterocettiva (vista, udito) e a quella propriocettiva (recettori articolari, tendinei e muscolari). Per ottenere la massima efficacia, deve stimolare tutte le reazioni antigravitarie, che, per semplicità di analisi, possono essere suddivise come segue:
- le reazioni statiche, che ottimizzano una posizione eretta stabile mediante l'adattamento ai cambiamenti di posizione consentiti da una riorganizzazione della distribuzione del tono;
- le reazioni di equilibrio, che intervengono come meccanismi di sicurezza per mantenere o riportare la proiezione del centro di gravità all'interno del poligono di appoggio;
- le reazioni di raddrizzamento che assicurano il mantenimento o il ripristino della posizione corretta durante l'attività locomotoria;
- le reazioni che affinano la consapevolezza della postura e del gesto, espressione di un'attività volontaria e cosciente.
All'inizio della chinesiterapia, abbiamo già preso in considerazione la presa di coscienza dei difetti.
È su questa base che si sviluppa il processo di correzione posturale, di cui distinguiamo tre fasi:
- la correzione segmentaria mediante l'accettazione di alcune compensazioni;
- la correzione segmentaria senza compensazioni;
- la correzione globale con un minimo di compensazioni.
Ecco alcuni esempi:

Esercizio n° 9

- apprendimento della correzione vertebrale davanti allo specchio a griglia a 3 facce, poi senza specchio, ma con la schiena rivolta al muro, quindi senza riferimenti;
- in posizione seduta, spingendo verso l'alto contro la mano del chinesiterapista appoggiata sulla testa, l'altra mano facilita la percezione e l'esecuzione della correzione delle gibbosità, nonché l'uso razionale ed equilibrato dei muscoli posturali;
- in posizione eretta, l'esercizio del «*grande portamento*» è utilizzato molto frequentemente nel trattamento della scoliosi; in piedi con un sacchetto di sabbia sulla testa, si cammina mantenendo la correzione con uno sforzo di autoallungamento contro il carico, il busto leggermente inclinato in avanti per stimolare meglio le reazioni posturali antigravitarie dei muscoli paravertebrali, l'arto superiore in rotazione indifferente, il cingolo scapolare mantenuto e la retropulsione cervicale senza irrigidirsi;
- esercizi di dissociazione dei cingoli: si posiziona o si sposta un arto inferiore lateralmente o in avanti, combinando movimenti simmetrici o asimmetrici degli arti superiori. Un arto si solleva, l'altro si abbassa; uno avanza, l'altro arretra... mantenendo la colonna vertebrale in posizione corretta;
- esercizi funzionali di cammino con la colonna vertebrale in posizione corretta, insistendo sui cambiamenti di ritmo e di direzione e sulla corsa sul posto o in movimento.
L'obiettivo di questa sequenza è quindi il controllo della posizione corretta della colonna vertebrale, indipendentemente dalle influenze esterne. Tutto il corpo partecipa a questo lavoro. L'elemento cinetico prevale su quello statico, circoscritto al complesso vertebrale.

Esercizio n. 10 e 11

Il perfezionamento delle reazioni di equilibrio consente una migliore vigilanza muscolare;
- mediante spinte manuali esercitate a livello della testa;
- mediante attività classiche di educazione fisica, quali il mantenimento alternato della stazione monopodalica o la semplice camminata su una trave stretta e rialzata;
- mediante l'uso di pedane instabili che consentono di allenare l'equilibrio rispettando il più possibile la correzione vertebrale: lettino Rademaker, tavola basculante Freemann, cappello messicano, palla Klein Vogelbach, altalena Dotte o trampolino (Fig. 11.37).



Fig. 11.37 Stimolazione delle vie rubrospinali su una palla svizzera, mantenendo l'equilibrio isostatico sul piano sagittale.

Questi dispositivi per la riabilitazione non sostituiscono il fisioterapista. Lo assistono e gli offrono un'infinita varietà di attività, ma il fisioterapista deve mantenere il contatto con il paziente, guidando il lavoro richiesto.

La riabilitazione funzionale

Progressivamente, il paziente cerca di integrare le correzioni acquisite nelle posture e nei gesti della vita quotidiana, al fine di sviluppare un automatismo correttivo sempre più duraturo. L'ambiente di vita viene adattato per quanto possibile. In ogni caso, occorre saper accettare dei compromessi, rispettando al contempo il tipo morfologico e le capacità di adattamento del paziente.

Rinforzo paravertebrale in correzione (esercizio n+12)

Il bambino è disteso prono all'estremità del lettino, con gli arti inferiori appoggiati al pavimento e le braccia in posizione a candelabro. Tiene due manubri e un sacchetto di sabbia è posizionato sulla nuca. Il peso equivale alla metà del carico massimo mantenibile in correzione (CMC).
Il bambino cerca di trazionare la gibba.
Il tronco viene sollevato dal piano del lettino, evitando di appiattire la schiena, e mantenuto in correzione con allungamento della colonna vertebrale. Si propongono tre serie di 10 contrazioni di 6 secondi ciascuna, con un tempo di riposo pari al tempo di lavoro. La respirazione è libera e spontanea, generalmente un atto respiratorio per ogni contrazione (Fig. 11.34).



Fig. 11.34 Rinforzo paravertebrale simmetrico con correzione isostatica sagittale

Facilitazione neuromuscolare propriocettiva (PNF)

Dopo questo lavoro localizzato, si utilizzano programmi di ginnastica globale, soprattutto in posizione seduta e in piedi, con riferimento alla vita quotidiana di ciascun bambino.
Queste tecniche utilizzano le catene muscolari, ponendo l'accento sulla percezione profonda del movimento da parte del paziente.
Lo sviluppo delle diverse funzioni muscolari mira principalmente a ottenere un equilibrio tra i gruppi ipertonici e quelli deboli. Il paziente si concentra sulla percezione dell'alternanza tra contrazione e rilassamento dei muscoli paravertebrali. Per esempio, in posizione seduta, in ginocchio o anche in piedi, si eseguono esercizi a coppie con pressioni diagonali contrastate. La contrazione statica viene mantenuta per almeno 20 secondi a ogni applicazione (Fig. 11.35).



Fig. 11.35 Controllo dell'equilibrio isostatico sagittale in posizione seduta

La posizione corretta viene mantenuta opponendo resistenza alla sollecitazione;
- Oppure applicando una coppia rotatoria allo stesso livello. Si agisce posteriormente appoggiandosi sulla parte anteriore di una spalla; con l'altra mano si spinge in avanti esercitando una pressione sulla parte posteriore della spalla opposta. In un secondo momento, le forze vengono invertite alternativamente.
- Sia in una coppia di rotazione su due livelli, mediante pressioni opposte e resistenti applicate simultaneamente contro il cingolo scapolare e il cingolo pelvico, invertendo le forze a ogni ripetizione.

Risultati della chinesiterapia libera

È molto difficile valutare oggettivamente l'efficacia della chinesiterapia in generale e di un metodo specifico. Quando la valutazione è stata effettuata per la lombalgia, il metodo e il chinesiterapista sono stati scelti a caso e solo uno dei chinesiterapisti ha ottenuto risultati

statisticamente significativi. Il fattore umano è quindi essenziale per l'esito del trattamento: la medicina resta un'arte.
Nel 1981, tuttavia, Klisic ha presentato l'evoluzione di un gruppo di pazienti con scoliosi inferiore a 25°, trattati o meno con chinesiterapia, di età media pari a 11 anni. Ha rilevato:
- una correzione del 6% nel gruppo sottoposto a chinesiterapia;
- un peggioramento del 35% nel gruppo non sottoposto a chinesiterapia.
È stato osservato un miglioramento angolare
- nel 58% dei pazienti trattati;
- contro il 28% nel gruppo di controllo, costituito da bambini non trattati.
Ci è sembrato indispensabile integrare questi risultati a favore della chinesiterapia con dati relativi al metodo lionese (Rodot - de Mauroy). Abbiamo quindi suddiviso sistematicamente in 2 gruppi i bambini visitati in ambulatorio:
- 1° gruppo: la chinesiterapia era stata inizialmente prescritta dal pediatra e noi l'abbiamo proseguita;
- 2° gruppo: la chinesiterapia non è stata prescritta dal medico di medicina generale; non la prescriviamo e costituiamo quindi il gruppo di controllo.
La randomizzazione è stata effettuata dal primo medico che ha rilevato la scoliosi e che, in base alle proprie abitudini, prescriverà o meno la chinesiterapia. Considerato il carattere regionale del nostro reclutamento, con oltre 1400 medici corrispondenti in Francia, la base statistica di questo studio sembra soddisfacente.
Abbiamo poi effettuato una seconda selezione basata sulla durata, considerando i casi in cui la chinesiterapia è stata proseguita regolarmente per 3 anni.
Infine, abbiamo selezionato:
- le angolazioni iniziali uguali o inferiori a 33°;
- i bambini di età superiore a 7 anni. Abbiamo escluso:
- gli atteggiamenti scoliotici (dismetria degli arti inferiori...);
- le dismorfie o le paradisplasie.
Abbiamo valutato la qualità della chinesiterapia:
- 0 = nessuna chinesiterapia;
- 1 = chinesiterapia irregolare e insufficiente;
- 2 = sedute regolari con il chinesiterapista;
- 3 = fisioterapia regolare, con ripetizione quotidiana degli esercizi a domicilio e pratica di attività sportive.
Dei 700 casi, 210 rispondevano rigorosamente ai criteri sopra indicati.
La distribuzione per sesso è quella abituale: 81,9% di femmine.
La distribuzione secondo le forme anatomo-radiologiche mostra un gran numero di scoliosi doppie maggiori; si tratta in realtà di bambini con 2 gibbosità e una scoliosi toraco-lombare, forse dovuta all'influenza della posizione seduta su questa angolazione.
- lombare: 26,2%,
- toraco-lombare: 26,2%,
- doppia maggiore: 24,8%,
- toracica: 22,8% (Fig. 11.38).

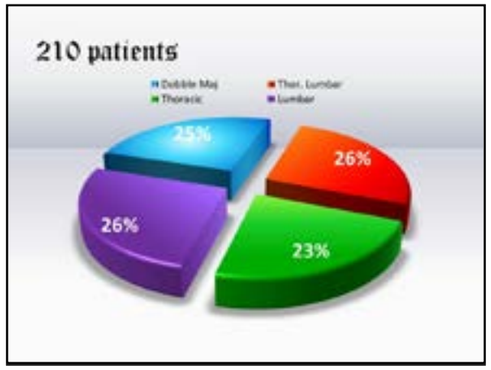

Fig. 11.38 Distribuzione anatomo-radiologica

Abbiamo costituito 2 gruppi:
- **Gruppo K** con fisioterapia valutata 2 e 3, ossia 160 cartelle,
- il **gruppo SK** con valori pari a 0 e 1, per un totale di 50 cartelle.
Il periodo studiato era compreso tra 10 anni e 6 mesi e 15 anni e 6 mesi, ovvero nel periodo teoricamente più evolutivo della scoliosi. La durata media del follow-up è stata superiore a 4 anni e 6 mesi.
Per il gruppo K:
- l'angolo medio iniziale è di **17°**,
- la gibbosità media iniziale è di 11 mm,
- l'angolo medio finale è di 1**8,5°**,
- la gibbosità media finale è di 13,3 mm.
Per il gruppo SK:
- l'angolo medio iniziale è di ***13°,***
- la gibbosità media iniziale è di 9,2 mm,
- l'angolo medio finale è di **23,2°,**
- la gibbosità media finale è di 14,4 mm. (Fig. 11.39)



Fig. 11.39 Evoluzione angolare con e senza chinesiterapia

Come in precedenza, possiamo esaminare il tasso di evoluzione favorevole nei 2 gruppi;
- per l'angolazione: 62,5% nel gruppo K, contro il 20% nel gruppo SK, risultato praticamente sovrapponibile a quelli di Klisic (Fig. 11.40),

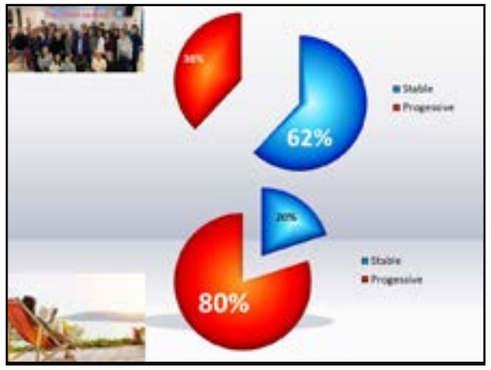

Fig. 11.40 Stabilità con o senza chinesiterapia

- per il gibbo: miglioramento del 60,6% nel gruppo K, contro il 34,6% nel gruppo SK, valore leggermente inferiore rispetto al risultato angolare.
Questi risultati sono statisticamente significativi.
All'epoca furono convalidati da Duval Beaupère. Si osserva che:
- il medico di medicina generale prescriveva intuitivamente la chinesiterapia per le curve con angolazione maggiore, il che conferisce ancora più significato ai risultati;
- i gruppi sono omogenei
- nell'arco di una durata media di 4 anni e 6 mesi, la differenza evolutiva tra i 2 gruppi è di 8,5°; si può quindi ritenere che la chinesiterapia rallenti l'evoluzione della scoliosi di 1,5° all'anno (1).

CONCLUSIONE

Anche se i risultati statistici dimostrano l'efficacia della chinesiterapia, per chiarirli è necessario riprendere la teoria del caos.
La scoliosi è un terremoto e, se siamo consapevoli del fatto che la chinesiterapia, così come tutte le altre terapie per la scoliosi, non può impedire il «*terremoto*», è certo che una colonna vertebrale, come una casa costruita male e senza rispettare le norme antisismiche, crollerà; al contrario, una colonna vertebrale solida, rinforzata dalla chinesiterapia, resisterà meglio, si fessurerà e forse eviterà il crollo. Così, come constatiamo ogni giorno da 25 anni, la chinesiterapia è l'unico vero trattamento delle scoliosi minori: rinforza la colonna vertebrale in tutti i casi e limita gli effetti di un'evoluzione impossibile da prevedere e da attenuare. La chinesiterapia sarà utile anche dopo il sisma, in attesa delle «*repliche*», come vedremo nel trattamento ortopedico conservativo.

Riferimenti principali

Expansion Scientifique 1978
Rieducazione delle scoliosi
P. Stagnara, G. Mollon e J.-C. de Mauroy

Prospettive della fisioterapia nel XXI secolo. Edizioni IntechOpen, 2012 (capitolo 1)
Fisioterapia per adolescenti con scoliosi idiopatica
A cura di Josette Bettany-Saltikov, Tim Cook, Manuel Rigo, Jean Claude De Mauroy, Michele Romano, Stefano Negrini, Jacek Durmala, Ana del Campo, Christine Colliard, Andrejz M'hango e Marianna Bialek

European Journal of Physical and Rehabilitation Medicine, febbraio 2014; 50(1):87-92. Evidenze attuali sull'approccio medico agli adolescenti con scoliosi idiopatica.
Negrini S, De Mauroy JC, Grivas TB, Knott P, Kotwicki T, Maruyama T, O'Brien J P, Rigo M, Zaina F.

4. Fisioterapia durante l'uso a tempo pieno del busto ortopedico

Preparazione al trattamento

Questo periodo è breve e può svolgersi presso un centro di fisioterapia, ma anche in uno studio privato. I suoi obiettivi principali sono:
- l'educazione respiratoria,
- il rilassamento,
- La preparazione alla posizione seduta corretta necessaria per la realizzazione del busto ortopedico ARTbrace.

L'educazione respiratoria

L'educazione respiratoria permette al bambino di utilizzare meglio le superfici dell'ortesi a contatto con il corpo o in espansione. È orientata al rilassamento diaframmatico durante l'espirazione.

Mobilizzazione

Il rilassamento facilita la riduzione successiva;
- Auto-elongazione vertebrale.
- Correzione toracica in flessione mantenendo l'allineamento C7-S2.
- Mobilizzazione frontale verso la correzione in posizione prona o quadrupedica, come nella posizione di Klapp. L'arto superiore sul lato sinistro della concavità della curva esercita una trazione in direzione assiale sul tronco, con un'inclinazione laterale a destra per aprire al massimo la concavità, rientrando il lato destro convesso. Idealmente, gli esercizi dovrebbero essere eseguiti in posizione eretta o seduta, più funzionale (Fig. 12.32-34).



Fig. 12.32 Mobilizzazione frontale da evitare



Fig. 12.33 Mobilizzazione orizzontale



Fig. 12.34 Flessione frontale in cifosi toracica

Durante questo periodo di preparazione, gli svantaggi di questo tipo di esercizio molto asimmetrico possono essere tollerati, poiché l'obiettivo principale è ottenere il massimo sblocco della scoliosi (Fig. 12.5).



12.35 Mobilizzazione armoniosa

- Condizionamento sagittale volto a ridurre al minimo il dorso piatto che accompagna frequentemente il rachide scoliotico; in posizione seduta, si mantiene attivamente la lordosi lombare e si accentua la cifosi dorsale, incurvando in avanti le braccia incrociate, con le dita di ciascuna mano che cercano di afferrare il margine vertebrale della scapola opposta (12.36).



12.36 Equilibrio isostatico sagittale

Si possono eseguire i classici esercizi di stimolazione del sistema posturale extrapiramidale. Questi permetteranno di **riprogrammare i recettori n**ella posizione di massima correzione del busto ortopedico (Fig. 12.37).



Fig. 12.37 Spalliera e specchio di riferimento

- Prima di realizzare il calco in posizione corretta, la posizione correttiva verrà ripetuta con un riscontro visivo, come durante il calco vero e proprio.

Stimolazione posturale extrapiramidale con busto ortopedico

Lo scopo della fisioterapia è andare attivamente oltre la riduzione ottenuta ortopedicamente, sia per quanto riguarda l'angolazione sia per l'estetica, favorendo al contempo uno stato generale di tonicità ed equilibrio del paziente. Il paziente deve poter continuare a praticare uno sport come la danza classica (Fig. 12.38).



12.38 Danza classica con ARTbrace

Il fisioterapista contribuisce in modo significativo al follow-up iniziale dell'ortesi, sia per quanto riguarda l'efficacia dei punti di contatto sia la sua assoluta innocuità, in particolare a livello cutaneo. Fornisce consigli su come indossare le scarpe e sull'igiene quotidiana, in particolare su come asciugarsi dopo essere

andati in bagno.
Più ancora del guadagno angolare, la correzione ortopedica mira all'armonia delle curve e del torace e all'allineamento. Occorre aiutare il paziente a muoversi nel senso della detorsione.

Attività correttive

Occorre favorire la flessione correttiva all'interno del busto ortopedico, sfruttando le asimmetrie della concavità (Fig. 12.39).



Fig. 12.39 Mobilizzazione dei cingoli.

Generalmente si utilizzano:
- l'autoallungamento vertebrale oppure la detorsione geometrica, per il suo effetto di allungamento assiale distribuito armoniosamente su tutta la lunghezza del rachide (Fig. 12.40).



Fig. 12.40 "Grand Porter"

- oppure, secondo il metodo Klapp, movimenti asimmetrici che creano squilibri a livello dei cingoli pelvico e scapolare, associati alla trazione esercitata da un arto superiore o inferiore (Fig. 12.41).



Fig. 12.41 Apertura dell'angolo ileo-lombare

La scelta del movimento è determinata dalla radiografia, dalle misurazioni cliniche e dal comportamento sotto sforzo. La trazione esercitata dall'arto inferiore è particolarmente utile per aprire l'angolo ileo-lombare, che di solito è chiuso dal lato della convessità lombare.

Dissociazione dei cingoli

Il tronco deve ora essere irrigidito nella posizione di massima correzione. Questa limitazione della mobilità deve quindi essere compensata. Ne approfitteremo per rinforzare i muscoli rotatori dei cingoli (Fig. 12.42-43).



Fig. 12.42 Rinforzo addominale e dei rotatori



Fig. 12.43 Rinforzo pettorale

Modellamento morfologico

Si rivolge non solo alla gibberosità dorsale, a cui si pensa sempre, ma soprattutto alla gibberosità condrocostale anteriore concava, alle zone appiattite o depresse anteriori o posteriori e agli eventuali dimorfismi toracici. Questo obiettivo viene perseguito sfruttando i punti di contatto e le aperture del busto ortopedico, attraverso una respirazione intensa.
Per esempio, seduti su uno sgabello, con il busto inclinato in flessione, si proiettano gli arti superiori lateralmente e in avanti, accentuando la cifosi e inspirando profondamente. Le coste della gibberosità sono a contatto con l'appoggio posteriore del busto ortopedico. La concezione elicoidale dell'ortesi fa sì che, oltre alla forza di contatto convessa, si eserciti un'azione di detorsione costovertebrale nella concavità. Allo stesso tempo, si crea una zona di espansione posteriore concava, che occupa lo spazio in direzione della cifosi e della detorsione meccanica. Tuttavia, questa espansione resta limitata, tanto più che il busto ortopedico crea un arresto laterale che blocca la tendenza all'orizzontalizzazione delle coste concave (Fig. 12.44).



Fig. 12.44 Respirazione espiratoria e modellamento

Sviluppo funzionale

La pratica sportiva con il busto ortopedico è limitata, ma raccomandata perché favorisce la riprogrammazione dei recettori in posizione corretta (Fig. 12.45).



Fig. 12.45 Attività sportiva con il busto ortopedico

Consente di mantenere, o persino migliorare, il trofismo e il tono generale del bambino, anche solo per ridurre al minimo gli inconvenienti abituali di qualsiasi contenzione rigida. È importante che il bambino si senta a proprio agio nel busto ortopedico, abbia appetito e dorma bene. È superfluo dire che gli esercizi di fisioterapia contribuiscono notevolmente al raggiungimento di questi obiettivi, ma occorre prevedere attività fisiche generali di tipo sportivo, ponendo particolare enfasi sui sistemi cardiorespiratorio e muscolare.
Sebbene questo non sia l'obiettivo principale in questo caso, l'effetto di modellamento conseguente a qualsiasi affanno è benvenuto; quando le deformità sono ben orientate, i movimenti forzati imposti al torace non possono che ridurle; si evitano quindi gli effetti nocivi dell'inspirazione forzata.
Inoltre, un vero e proprio rinforzo muscolare non è auspicabile finché si auspica una correzione progressiva. La posizione seduta a scuola sarà adattata.

5. Fisioterapia con busto ortopedico a tempo parziale

Dopo che l'utilizzo a tempo pieno è stato sufficiente a ottenere l'inizio di una modificazione strutturale o di una deformazione plastica, l'ortesi viene indossata per periodi più brevi, al fine di prolungare e consolidare il risultato. La fisioterapia verrà gradualmente eseguita senza busto ortopedico.

Si raccomanda sempre di recarsi dal fisioterapista indossando il busto ortopedico. Alcuni esercizi possono essere eseguiti con il busto ortopedico; quando viene tolto, l'esercizio sarà eseguito con la colonna vertebrale il più possibile diritta.

La fisioterapia viene generalmente eseguita senza busto ortopedico, per
1. la mobilizzazione selettiva di una zona di rigidità apicale. La ricerca della mobilità vertebrale diventa sempre meno importante man mano che si procede in questo periodo (Fig. 12.46).



Fig. 12.46 Stimolazione delle afferenze propriocettive paravertebrali (esercizi 2-4)

2. Nello stesso tempo, il rinforzo muscolare aerobico si intensifica man mano che si avvicina la data prevista per la rimozione del busto ortopedico.
Può essere eseguito con il busto ortopedico per l'educazione posturale. La correzione meccanica con il busto ortopedico deve essere mantenuta per tutte le 24 ore della giornata.
I busti ortopedici correttivi sono molto preziosi nella pratica clinica: vengono utilizzati sia per proseguire il modellamento morfologico mantenendo il contatto, sia soprattutto per stimolare attivamente la vigilanza muscolare che manterrà un buon atteggiamento vertebrale.
Il busto ortopedico lionese deve essere considerato un'ortesi mista, che consente di combinare un contenimento passivo e una correzione attiva.
Ecco alcuni esempi di esercizi:
- Verifica dell'ortesi: controllare che i diversi componenti siano serrati correttamente e verificare l'equilibrio generale, lo stato materiale del dispositivo e lo stato della cute.
- Esercizio simmetrico: ricercare la cifosi della parte superiore della colonna toracica mantenendo al contempo l'estensione globale (Fig. 12.47).

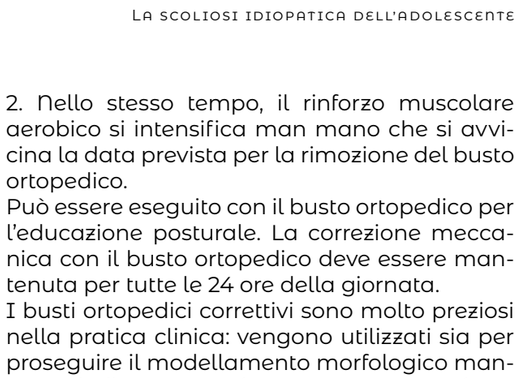

Fig. 12.47 Autoallungamento mantenendo la cifosi alta (esercizio n. 6)

- Esercizio asimmetrico in quadrupedia, su una base pelvica ben stabilizzata: l'arto superiore e l'arto inferiore vengono tirati dallo stesso lato per rilassare l'addome e consentire di guadagnare un livello di correzione in più nella traslazione della mano lombare. Questo esercizio specifico del metodo lionese è raccomandato in caso di ASASIL (Fig. 12.48).



Fig. 12.48 Apertura quadrupedica dell'angolo ileo-lombare

- Lavoro posturale globale (1)
Si tratta il più delle volte di una retrazione degli ischiocrurali; vengono quindi utilizzati esercizi di allungamento di tutta la catena posteriore (Fig. 12.49).



Fig. 12.49 Allungamento della catena posteriore

Nella posizione iniziale di allungamento posteriore della colonna vertebrale e degli arti inferiori, è necessario mantenere la lordosi lombare fisiologica, condizione particolarmente difficile da ottenere e stabilizzare. Si cerca di arrotondare il rachide toracico, facilitando il movimento con il posizionamento degli arti superiori nella posizione della ballerina. La posizione viene mantenuta combinando un'autoestensione assiale attiva, il cui momento culminante corrisponde a un «*sospiro*» durante l'espirazione, con il completo rilassamento dei muscoli inspiratori. La partecipazione addominale è sempre importante (Fig. 12.50).



Fig. 12.50 Postura armoniosa di balletto

-
Posizione di partenza seduta su uno sgabello. Il rafforzamento specifico del piano posteriore viene eseguito in atteggiamento corretto ed eretto. Si svolge un lavoro statico per mantenere il complesso vertebrale, sottoposto alla pressione manuale del fisioterapista anteriormente all'occipite. La partecipazione degli arti inferiori può essere molto attiva, soprattutto se i glutei si sollevano dal sedile (Fig. 12.51).



Fig. 12.51 Retroazione mediante autoallungamento

- Correzione posturale vertebrale attiva: mediante movimenti di traslazione, il bambino cerca di liberarsi dal busto ortopedico e di mantenere le diverse correzioni durante un allungamento assiale attivo.
- L'esercizio del Grand Porter è sempre indicato.
- Attività di equilibrio: si eseguono movimenti in posizione instabile. Si cerca di resistere alle spinte manuali che provocano uno squilibrio, tenendo presente che, con un busto ortopedico, la risposta agli stimoli propriocettivi è relativamente alterata.
- Esercizi respiratori: si espira a lungo facendo bolle con lo spirometro di Plent.
- Stile di vita: si raccomandano attività all'aria aperta.

Caso particolare della scoliosi lombare

Il principio del piano iliaco convesso del busto ortopedico mira a innescare reazioni di raddrizzamento a partire da un movimento di traslazione del tronco sul bacino. L'adattamento è delicato; la chiusura della parte inferiore delle due emivalve deve essere molto precisa.
La fisioterapia senza busto ortopedico si basa sull'autoallungamento e sui movimenti di traslazione, facendo attenzione a non creare una controcurva dorsale alta e a mantenere le spalle in equilibrio.
L'obiettivo principale è riequilibrare il rachide lombare a partire dalla base sacrale, rendendo uguali i due angoli ileolombari e riducendo la curvatura lombare.
Per esempio, in posizione seduta, con il bacino stabile, si chiede al bambino di allontanarsi dal dito posto sulla convessità con un movimento di traslazione bassa della convessità verso la concavità. Il fisioterapista stimola e dirige il dito verso il segmento interessato (Fig. 12.52).



Fig. 12.52 Traslazione lombare con apertura ileo-lombare

Nella stessa posizione, quando è presente una controcurva toracica, si cerca di allontanarsi mediante una traslazione in direzione opposta a quella precedente e localizzata nella metà inferiore del rachide toracico (Fig. 12.53).



Fig. 12.53 Traslazione lombare e sollevamento della spalla sinistra per stabilizzare la curvatura toracica

Quando il bambino ha imparato bene queste due traslazioni segmentarie, gli si chiede di eseguirle simultaneamente. Ciò corrisponde alla ricerca dell'equilibrio intorno all'asse occipitale a partire dalla traslazione lombare e iliaca e dalla reazione toracica, insistendo sull'equilibrio del cingolo scapolare.
Il fisioterapista deve completare la seduta con esercizi basati sulle proprie osservazioni cliniche;
- si mobilizza selettivamente una rigidità localizzata, ad esempio, in posizione quadrupedica, esercitando una trazione verso il basso con l'arto inferiore dal lato della convessità lombare, al fine di favorire l'apertura ileo-lombare;
- si potenzia in particolare un gruppo muscolare deficitario;
- oppure, al contrario, si rilassa una catena muscolare.

Quando si rimuove il busto ortopedico

Questa fisioterapia contribuisce al mantenimento del risultato raggiunto. Il bambino si ritrova progressivamente senza busto ortopedico, generalmente soddisfatto, ma con un'apprensione più o meno marcata. È privato di un'ortesi con cui ha vissuto a stretto contatto per molti mesi. L'adolescente presenta generalmente una curvatura vertebrale dalla mobilità relativamente ridotta, difetti posturali che interessano più il piano sagittale che quello frontale e spesso difficoltà a orientarsi nello spazio, dovute alla scomparsa dei punti di appoggio del busto ortopedico su cui si sosteneva parzialmente.
Non si deve rendere flessibile questa colonna vertebrale a tutti i costi.
L'esperienza ha dimostrato che una certa rigidità favorisce una prognosi migliore a lungo termine. È invece auspicabile un'ampia libertà di movimento, sia a livello dei cingoli scapolare e pelvico, sia degli arti superiori e inferiori.
È opportuno privilegiare tre grandi ambiti di lavoro;

Lo sviluppo cardiorespiratorio

È un periodo delicato: è vero che il bambino non porta più il busto ortopedico e ha affinato il controllo cinetico, ma rischia di accentuare la scoliosi inspirando senza il controllo del busto ortopedico. Si cercherà di ottenere una mobilità funzionale completa.
Il lavoro sull'inspirazione alta mira a migliorare la capacità vitale e dovrà essere prudente;

quello sull'espirazione persegue numerosi obiettivi, tra cui soprattutto il rilassamento dei muscoli inspiratori, in particolare del diaframma, e la riduzione del volume residuo, favorendo la mobilità. Questa attività contribuisce notevolmente al modellamento della morfologia del torace, tenendo presente che la gibbosità tende sempre a ripresentarsi quando si rimuove l'ortesi. Gli esercizi si eseguono gonfiando palloncini oppure con uno spirometro.
La pratica sportiva progressiva consente una reale attivazione funzionale cardiorespiratoria. Si possono incoraggiare il jogging moderato e, in seguito, le passeggiate all'aria aperta.



Fig. 12.55 Rinforzo in equilibrio isostatico

Rinforzo muscolare del tronco

Iniziato alla fine del periodo di utilizzo del busto ortopedico, viene intensificato dopo la sua rimozione. Risponde ai criteri delineati nei principi generali. È essenzialmente funzionale e globale, vale a dire che mira a sviluppare tutte le capacità muscolari, sia nelle diverse componenti della funzione posturale sia in relazione ai gruppi muscolari considerati: resistenza, precisione, sincronizzazione, velocità... nonché nell'applicazione all'intero corpo: tronco, cingoli e arti.
Per esempio:
- Esercizio di rinforzo al bordo del tavolo, che presenta tuttavia lo svantaggio di mantenere la schiena piatta (fig. 12.54).



Fig. 12.54 Rinforzo dei muscoli fissatori del cingolo scapolare

- Esercizio di rinforzo in posizione seduta, con controllo dell'equilibrio isostatico sul piano sagittale (fig. 12.55).

- Ripetizione degli esercizi di correzione posturale mantenendo questa posizione il più a lungo possibile (fig. 12.56).



Fig. 12.56 Esercizio di rinforzo in posizione prona sul piano frontale

- Rinforzo statico dei muscoli paravertebrali in posizione allungata, associato a una forte contrazione dei muscoli addominali a corsa interna (fig. 12.57).



Fig. 12.57 Esercizio del tronco in posizione quadrupedica

- un lavoro funzionale volto in particolare a sollecitare la fascia addominale. In piedi, il paziente esegue spinte oblique mantenute verso destra e poi verso sinistra, premendo manualmente contro un ostacolo fisso. La contrazione addominale è vigorosa e corrisponde a un'esigenza della vita quotidiana (Fig. 12.58).



Fig. 12.58 Esercizio di "Square Core" con sollecitazione posturale extrapiramidale

AFFINAMENTO POSTURALE

In una prima fase, l'adolescente deve acquisire consapevolezza dei difetti residui, che possono essere conseguenza di una correzione ortopedica imperfetta oppure di alcune deformazioni morfologiche preesistenti, favorite in precedenza dai supporti di un busto ortopedico rigido e ben strutturato. Impara quindi a correggere questi difetti, dapprima in modo segmentario e poi integrandoli in un atteggiamento corretto, secondo i principi della rieducazione posturale globale, e successivamente nelle diverse posizioni e durante vari movimenti o spostamenti.
Il senso propriocettivo deve quindi essere sviluppato in modo particolare, affinché la correzione sia realmente percepita dall'interno e diventi parte integrante di sé, nel modo più naturale possibile. La posizione raggiunta non deve mai essere contratta o rigida; al contrario, è opportuno assumerla secondo una legge elementare della natura, che impone armonia del gesto ed economia dello sforzo. Occorre prestare particolare attenzione all'equilibrio isostatico sul piano sagittale (Fig. 12.59-61).



Fig. 12.59 Stimolazione delle vie rubrospinali in presenza di cifosi toracica



Fig. 12.60 Mobilizzazione lordotica con "swiss ball"



Fig. 12.61 Rinforzo in equilibrio isostatico

Occorre fare tutto il possibile per mantenere la postura corretta durante gli atteggiamenti, i gesti e le attività della vita quotidiana. È il momento di riconsiderare l'organizzazione della postazione di lavoro e delle attività ricreative.
Per esempio:
- davanti allo specchio ortopedico o alla videocamera (Fig. 12.62),



Fig. 12.62 Equilibrio isostatico sagittale con retroazione tettospinale

- con il dorso alla parete, senza specchio (Fig. 12.63),



Fig. 12.63 Equilibrio isostatico sagittale con riferimento verticale

- senza riferimento, con l'aiuto manuale del fisioterapista,
- da soli, in posizione statica, senza alcun aiuto,
- camminando su terreno pianeggiante,
- camminando su terreno irregolare, con correzione, allungamento ed equilibrio.

In ogni circostanza: correggersi, percepire la correzione, controllarla e mantenerla, senza rigidità e respirando liberamente.

PROBLEMI PARTICOLARI

Il medico può autorizzare un'ulteriore rimozione parziale del busto ortopedico per 1-2 ore al giorno, soprattutto in estate, allo scopo di ottenere un effetto trofico e psicologico, in particolare durante l'esposizione al sole e le sessioni di nuoto. Questa libertà temporanea non deve essere un'occasione per fare qualsiasi cosa. Si raccomanda di prendere il sole in posizione distesa, con la schiena e l'addome appiattiti, aumentando gradualmente la durata e applicando una crema solare a protezione totale sulle zone di appoggio del busto ortopedico.
Il nuoto deve essere praticato con il paziente immerso il più possibile, almeno fino al collo, per evitare l'effetto della gravità. Il tipo di nuoto sarà esaminato nel capitolo 15.

«La ripartizione dei risultati positivi e negativi tra i pazienti trattati con il Milwaukee e quelli trattati con il metodo lionese consente di concludere che il tasso di successo è nettamente superiore nei pazienti trattati con il metodo lionese.»

Ginette DUVAL-BEAUPÈRE-GES 1995

6. Scuola della schiena per la scoliosi

La presenza di una scoliosi, e ancor più quella di un busto ortopedico, modificherà la vita quotidiana e influirà sulla futura vita familiare e professionale. Oltre al trattamento, gli operatori sanitari, e in particolare il medico ortopedico, devono rispondere alle numerose domande che si pongono il giovane paziente e la sua famiglia. La classica scuola della schiena per la lombalgia può essere adattata alla scoliosi.

I**nizialmente, la scoliosi non è una malattia, bensì un disturbo.**
Un disturbo è un'alterazione della struttura e del normale funzionamento del corpo. Gli elementi che guideranno la scuola della schiena sono:

- **Un ritardo nella maturazione del sistema posturale extrapiramidale.** Questo ritardo può interessare le afferenze propriocettive, i centri del tronco encefalico e le efferenze a livello dei 4 tratti principali.

- **Le caratteristiche delle fibre muscolari extrapiramidali di tipo I (aerobiche, lente, con metabolismo dei trigliceridi).**

- **Uno spostamento apicale dei carichi** con un carico eccessivo a livello della concavità della curva.

- **Una riduzione della resistenza della colonna vertebrale** sul piano sagittale, in presenza di dorso piatto.

In Francia, l**'educazione terapeutica del paziente con scoliosi** fa parte del trattamento. Il problema è che in alcuni centri è stata isolata e delegata, per esempio, a un ergonomo. Questa delega può essere discutibile, perché tutti gli operatori sanitari dovrebbero essere coinvolti e, in prima linea, il medico esperto.

L'obiettivo di questo capitolo è mettere a vostra disposizione tutta la nostra competenza.

L'educazione terapeutica è il fondamento su cui si basa la fisioterapia. Richiede una conoscenza della patologia, di cui saranno trattati alcuni aspetti meno noti.
Abbiamo ripreso e adattato i capitoli della scuola classica della schiena per la lombalgia,
1. informazione
2. esercizi quotidiani
3. ergonomia
4. coordinazione vertebro-polmonare
5. alimentazione
6. rinforzo dell'attività motoria extrapiramidale

1. Informazione

Il primo capitolo della scuola della schiena riguarda l'informazione, che deve essere adattata al paziente. Attualmente, su Google esistono oltre 20 milioni di riferimenti alla scoliosi, impossibili da consultare per il paziente. Ci soffermeremo su due aspetti fondamentali: la scoliosi caotica e lineare e i movimenti accoppiati della colonna vertebrale.
L'informazione deve essere coerente e complementare per tutti gli operatori coinvolti.

2. Che cosa si può dire della ginnastica per la scoliosi?

Il metodo lionese deriva dalla ginnastica svedese simmetrica.
Questa educazione posturale costituisce la prima fase della fisioterapia e prevede esercizi specifici adattati a ciascun tipo di scoliosi (PSSE).

Comprende la presa di coscienza della deviazione e esercizi basati sull'autoallungamento assiale attivo o sulla detorsione geometrica.

I genitori e gli insegnanti devono dare l'esempio. I genitori dovrebbero praticare regolarmente attività fisica. Questo dovrebbe incoraggiare i bambini e gli adolescenti a eseguire questi esercizi fondamentali durante la crescita.

Il metodo lionese si basa sulla determinazione dell'equilibrio isostatico della funzione nel piano sagittale, in relazione a un fattore costituzionale: l'incidenza lombopelvica.
L'equilibrio isostatico è essenziale per adattare la posizione seduta.

La **pratica sportiva sarà adattata in funzione**

dell'incidenza lombopelvica (incidenza elevata: sport che mantengono la colonna vertebrale diritta, come l'arrampicata; incidenza bassa: nuoto, stile delfino o farfalla). L'attività fisica stimola l'anticipazione del sistema extrapiramidale ed è sempre complementare alla fisioterapia, che stimola il feedback.

Il **ginocchio è un punto debole nella scoliosi** e, durante l'adolescenza, se la colonna vertebrale è indolore, i dolori al ginocchio sono frequenti. Per questo motivo, nella scoliosi non si ricorre alla triplice flessione degli arti inferio**ri. Niente squat** in caso di scoliosi.

Si r**accomanda la flessione dell'anca** per raccogliere un oggetto da terra, per esempio (Fig. 9.10).
.



Fig. 9.10 Evitare gli squat

Durante questo movimento, si insegnerà al paziente a evitare la cifosi lombare, eventualmente aiutandosi con un bastone.

È necessario stimolare le quattro vie del sistema extrapiramidale.

È preferibile fare le scale anziché prendere l'a**scensore. Una regolare idratazione durante lo sforzo è essenziale per il metabolismo aerobico** delle fibre muscolari di tipo I. L'elemento più importante nella sala fitness è la sbarra.

Dopo l'attività sportiva, fare una doccia prolungata, di almeno 10 minuti, per ottenere una vasodilatazione profonda (i muscoli extrapiramidali sono profondi).

La scoliosi è pressoché indolore a livello del rachide, salvo in caso di ipereccitabilità neuromuscolare (10% della popolazione), con segno di Chvostek, tremore delle palpebre e stanchezza associata al dolore, con andamento stagionale.
I segni clinici caratteristici sono i segni di Chvostek e di Lust e il segno di Trousseau, con iperflessione della mano e del pollice dopo l'applicazione di un laccio emostatico per 3 minuti (Fig. 9.11).



Fig. 9.11 *Ipereccitabilità neuromuscolare*

Al **termine della crescita vertebrale** in altezza, quando la fragilità ossea è al suo massimo, il nuoto sarà sostituito da un'**attività fisica con impatto assiale, che** favorisce la fissazione del calcio nelle ossa e riduce il riassorbimento osteoclastico.

Per favorire il metabolismo aerobico, è preferibile fare jogging a un ritmo più lento rispetto alla corsa. L'energia meccanica dell'impatto del tallone sul terreno viene trasmessa direttamente alla colonna vertebrale e convertita in corrente piezoelettrica.

3. Qual è il ruolo dell'ergonomia nella scoliosi?

La postura è più importante di quanto molti pensino. Sedersi o stare in piedi nella posizione corretta contribuisce al buon funzionamento del nostro corpo.

Il materasso ideale

La questione del materasso ideale è ricorrente. Il materasso ideale è quello in schiuma di poliuretano viscoelastica a memoria di forma: superficie di contatto massima e migliore distribuzione della pressione equivalgono a un effetto trave composita.
Per i bambini sono sufficienti una densità di 50 kg/m³ e uno spessore di 20 cm. La schiuma

alveolare consente di dissipare meglio il calore corporeo. Questi materassi si adattano meglio alla colonna vertebrale e riducono la pressione, limitando così i movimenti durante la notte.
Questi materassi sono ipoallergenici e silenziosi.

La densità della schiuma si misura generalmente in chilogrammi per metro cubo (kg/m³) e costituisce un indicatore essenziale della quantità di materiale utilizzata per ogni unità di volume del materasso. Una densità maggiore indica in genere un materasso più solido e durevole. Infatti, più una schiuma è densa, più mantiene la propria forma nel tempo. Per un materasso in schiuma questo è essenziale, poiché ritarda il momento in cui si verifica un cedimento irreversibile. Per la scoliosi consigliam**o una densità superiore a 50 kg/m³.**



Il passaggio dalla posizione sdraiata a quella eretta con il busto ortopedico

Il modo migliore per alzarsi dal letto è utilizzare una tecnica chiamata rotolamento del tronco;
Flessione del ginocchio destro. Spingere contemporaneamente con l'arto inferiore destro mentre l'arto superiore destro si sposta verso il lato opposto. Il tronco resta diritto e ruota di 90° verso sinistra.
Restando sul fianco, gli arti inferiori e superiori sinistri sono flessi e paralleli. Per sedersi sul letto, raddrizzare il tronco facendo leva con le gambe sul bordo esterno del letto e spingendo con gli arti superiori.
Per salire sul letto, si eseguiranno le stesse fasi in ordine inverso.
Il raddrizzamento e la verticalità del tronco sono caratteristiche dei primati, presenti ben prima della locomozione bipede.

Indossare le scarpe

Le scarpe si indossano e si allacciano da seduti, con la schiena appoggiata allo schienale della sedia. Il piede viene appoggiato sulla gamba opposta, con le anche in rotazione esterna e il ginocchio flesso.



La posizione seduta per scrivere

è identica per tutte le deviazioni vertebrali:
- Piedi sotto il sedile,
- tuberosità ischiatiche in avanti rispetto al sedile,
- gli archi condrocostali toccano il bordo anteriore del tavolo.
- Gli avambracci sono orizzontali sul piano di lavoro.



Uso dello zaino

È preferibile portare lo zaino su entrambe le spalle; in alternativa, si consiglia di alternare il lato, ad esempio portandolo a destra nei giorni pari e a sinistra nei giorni dispari.



4. Coordinazione vertebro-polmonare

È un elemento fondamentale della chinesiterapia, poiché le fibre extrapiramidali di tipo 1 funzionano con un metabolismo aerobico.

La deformazione della gabbia toracica nella scoliosi può ridurre la funzione polmonare. Un esercizio molto semplice, come gonfiare un palloncino ogni giorno, migliorerà l'ossigenazione.

5. Alimentazione

Le scoliosi rachitiche, essenzialmente infantili, erano molto più frequenti in passato. Attualmente, la supplementazione farmacologica di **vitamina D prescrit**ta dai pediatri deve essere associata, durante l'inverno, a un'esposizione al sole di almeno 15' al giorno.

L'idratazione è fondamentale, e non solo in estate. La regolazione naturale della sete non è sempre sufficiente. Occorre evitare le bibite zuccherate.

Minerali: una barretta di cioccolato fondente per il magnesio e la vitamina D e una banana per il potassio. Calcio e fosforo sono essenziali (latte, formaggio...).

La **frutta e la verdura** forniscono le fibre necessarie per una buona digestione.

Gli **zuccheri** dovrebbero essere preferibilmente a lento assorbimento, come quelli della pasta.

La **carne** è indispensabile durante la crescita per lo sviluppo del cervello.

L'organismo non è in grado di produrre gli acidi grassi di **tipo omega 3** contenuti nei pesci grassi, come il salmone, o in alimenti vegetali, come le noci e l'avocado.

Il fast food non è adatto ai bambini e l'obesità è il secondo problema pediatrico dopo la miopia.

Si insegnerà ai bambini a masticare gli alimenti prima di inghiottirli.

A differenza degli adulti, i bambini difficilmente riescono ad aspettare mezza giornata senza mangiare; sarà inoltre necessario sorvegliare lo spuntino delle 10 e la merenda.

6. L'attività neuromotoria

Inizialmente, la scoliosi è associata alla sedentarietà. Anche se durante la crescita la sedentarietà non provoca una riduzione delle fibre muscolari, è importante garantire un buon trofismo. La pratica sportiva sarà orientata più all'equilibrio e alla coordinazione che alla forza e alla resistenza, che saranno potenziate al termine della crescita staturale.

Il metodo lionese prevede pochi esercizi contro resistenza. Nella scoliosi, il rischio è sovraccaricare un corpo vertebrale fragile. Le «prese» nell'acrosport sono controindicate.

7. Gli altri PSSE

SCHROTH E METODO LIONESE

Storicamente, gli esercizi Schroth erano finalizzati ad aprire la concavità nelle scoliosi superiori a 40° con l'obiett**ivo di evitare il busto ortopedico**. Il metodo lionese ha sempre integrato il busto ortopedico nella fisioterapia. Progressivamente, il metodo Schroth ha integrato un busto ortopedico di tipo Chêneau.
per migliorare i risultati della fisioterapia.

Catena cinetica aperta o catena cinetica chiusa

Il metodo lionese lavora in **catena cinetica aperta, stimolando il sistema extrapiramidale. Considerat**i il collasso e la rigidità apicale, il metodo Schroth lavora in catena cinetica chiusa per ottenere un braccio di leva migliore.



Il rischio è di favorire una controcurva alta.

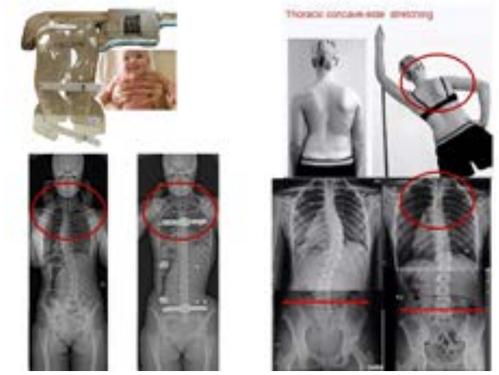

Allineamento gravitazionale o allineamento verso la concavità

Il metodo lionese rispetta **l'allineamento gravitazionale,** che è un elemento importante del sistema extrapiramidale.
Il metodo S**chroth inclina la linea C7-S2 verso la concavità** e utilizza il riflesso spontaneo di raddrizzamento delle spalle per aprire ulteriormente la concavità.



Detorsione o derotazione

Il metodo lionese utilizza la **detorsione** mediante movimenti accoppiati. Non è possibile ottenere la detorsione senza segmenti rigidi e stabili alle estremità. Il cingolo scapolare e il bacino assicurano questa rigidità delle estremità. Il metodo Schroth utilizza il cingolo scapolare e il cingolo pelvico come blocchi mobili per correggere le curve, impedendo così la detorsione.

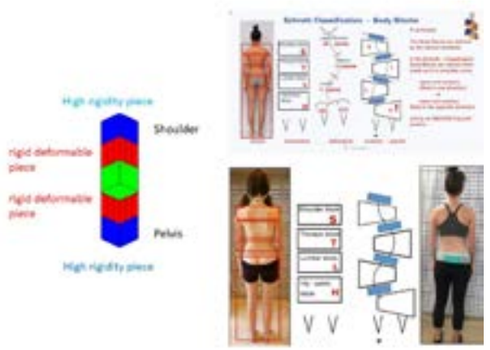

Respirazione diretta verso la concavità oppure no
Secondo il metodo Schroth, la **derotazione** avviene internamente quando l'**inspirazione è diretta verso la concavità.** Nel metodo lionese, la flessione frontale, o bending, eseguita a volume non costante aumenta automaticamente la lunghezza e il volume della concavità. La respirazione è diretta verso **l'espirazione, che aument**a la mobilità vertebrale e ripristina le curve sul piano sagittale.

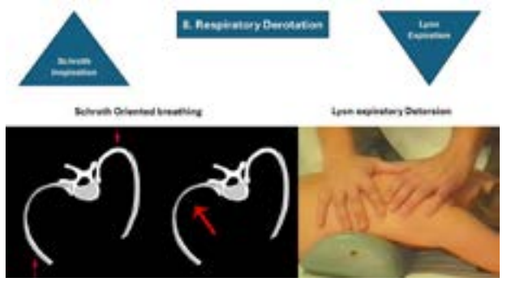

Classificazione semplice o complessa

Il metodo lionese utilizza una classificazione basata sul numero di curv**e: una o due curve. La** correzione avviene mediante la **gabbia toracica da T2 a T10 e la traslazione dei tessuti molli al di sotto di T10.**
Il metodo Schroth e il metodo Chêneau ric**hiedono una classificazione complessa in 19 tipi**, che non potrà mai comprendere tutti i pazienti.

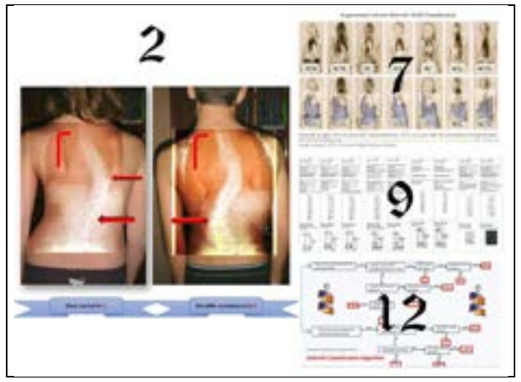

SIDE SHIFT E METODO LIONESE

Il Side Shift di Min Mehta è molto simile alla correzione delle curve al di sotto di T mediante la traslazione dei tessuti moll**i. Poiché** la **traslazione** avviene a volume costante, nel busto ortopedico la parete concava produce un effetto di sollevamento.



Nell'esercizio n. 7, la traslazione è accompagnata da una liev**e elevazione della spalla concava.**
Sul piano sagittale, la correzione lombare avviene in **lordosi fisiologica, a diff**erenza di quanto avveniva nella maggior parte degli altri metodi.

FITS E METODO LIONESE

Il FITS lavora sulle **catene spirali median**te la muscolatura attiva e contro resistenza con bande elastiche. È necessario allungare e rinforzare la catena spirale concava e rilassare la catena spirale convessa.



Con Tony Betts abbiamo individuato 10 meccanismi d'azione specifici per correggere la curva e 10 meccanismi d'azione diversi: neuromotori, comuni a tutti i metodi (presa di coscienza e rinforzo della muscolatura assiale) e secondari. Il metodo lionese integra senza difficoltà esercizi derivati da altri metodi, se le condizioni del paziente lo giustificano e nella misura in cui il fisioterapista ha ricevuto una formazione di base.

Mechanism of CORRECTION OF THE CURVE	LYON Method	SIDE SHIFT	SCHROTH	DOBOMED	FITS	SEAS Approach
1. Curve Mobilization, Concavity stretching	Prone exercises in kyphosis with opening the concavity	Translation apical vertebra on gravity line	Automated preconnection of the deformity with the the deformity with the help of postural reflex activity in certain asymmetric upright	Klapp & Forward bending exercises	Elimination of myofascial restriction in spiral chains with thera bands	?
2. 3D Modeling.	Hyperboloid - **Shoulder & pelvic girdle alignment**	Starting point: FRONTAL Translation	BODY BLOCKS	3D active auto-correction with **Alignment of Pelvis &**	in 3 planes - **Shoulder & Pelvic girdle alignement**	Active 3D self correction
3. Kinetic chain	OPEN	OPEN con pelvic stabilization	CLOSED	CLOSED	Open & closed kinetic chains (Thera bands)	?
4. Axial pulling (translation on the Z axis) or Geometrical	Axial pulling in closed kinetici chain	YES	Decoaptation by poles & hanging wallbar in closed	YES		?
5. Rotation along the Z axis (spiral	Only for third high thoracic curve		Oriented internal breathing	Oriented internal breating in flexion	**Spiral chains**	?
6. Thoracic correction (Schroth vs coupled	**Flexion** + sagittal normalization	**Translation:** overcorrection for adolescents 10	Blocks 3 points bending & Derotation	**Derotation** + Sagittal normalization **NO FLEXION**		?
7. Lumbar correction (muscle cylinder vs side-shift)	Shift + sagittal Normalization	**Translation + Hitch:** lifting on the convex side	Blocks 3 points bending & Shift			?
8. Respiratory derotation (internal oriented breathing vs. external expiratory derotation)	Derotation in expiration	Rotation Angular Breathing (RAB)	Rotation Angular Breathing (RAB)	Phased lock respiration: RAB in inspiration & Lyon derotation in expiration	Schroth derotation angular breathing (RAB)	?
9. Correction of L4 tilt by opening the ilio-lumbar angle	Opening the ilio-lumbar angle	NO	NO	NO	Elimination of myofascial restriction in spiral chains	?
10. Sagittal normalization	Basis of coupled movements	Sagittal normalization	Only in Lordosis (semi hanging	Thoracic kyphotization &		?

SENSORY MOTOR							
11. Stimulation of **proprioceptive afferents**	Massage /		NO	Stretching with kyphotization in forward bending	Pillows	?	
12. Stimulation of the **4 efferent tracts**		Balance training	NO		Balance training	Axial static & dynamic balance	
COMMON MECHANISMS OF ACTION							
13. Correction of postural perception	YES	YES	YES	YES	YES	?	Mindfulness and Visualization Techniques: Improving body awareness. Improving
14. Integration of the corrected position into daily activities	YES	YES	YES	YES	YES	Neuromotor Integration: Activate a reflex of self-correction of posture during activities of	Integration of Cognitive and Physical Training: Reinforces neural pathways.
15. Stability by Strengthening core muscles: Global motor control	YES Isometric 20 seconds Sagittal control	YES Isometric	YES	YES	YES Lying with pillow & balls	Muscular endurance and strengthening in the correct posture	Both deep and superficial core muscles should be trained for optimal stabilization and to correct postural
SECONDARY MECHANISMS OF ACTION							
16. Tensegrity in the sagittal plane	YES	YES 30 repetitions / day	NO	YES	YES	?	
17. Pain relief and bone mass (axial impact) weakened	Tapis roulant				Myofascial	?	
18. Anticipation with sport activities	YES		NO		NO	YES	Epigenetics: 3S Step, Sport, School
19. Neuro sensory motor Reprogramming	Ballistic stretching in brace	Trunk "SHIFT" + cognitive integration	Mirror monitoring			Stimulation of neurosensory mechanisms of posture maintenance	
20. Time consumption -	1 sessions/week 30' every day no limit	10 seconds / 30 times a day	3 sessions 1 hour/week for optimal		In-patient or 2 sessions /week		

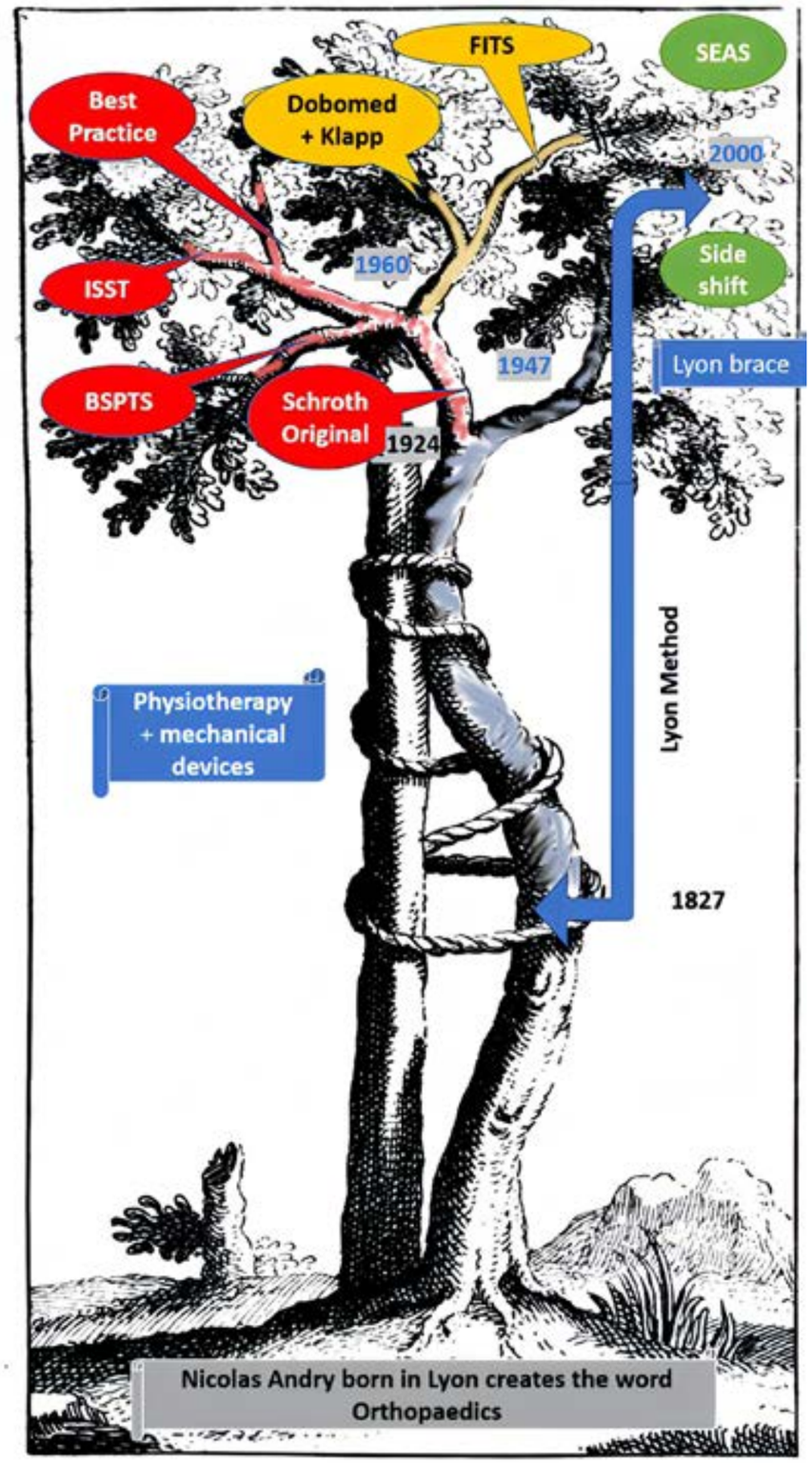

III: Il trattamento con ortesi vertebrale

La scoliosi, deformità strutturale tridimensionale della colonna vertebrale che combina un'inclinazione sul piano frontale, un'anomalia sul piano sagittale e una rotazione vertebrale, rappresenta una sfida terapeutica importante nell'ortopedia pediatrica. Considerato il notevole rischio di progressione durante lo scatto puberale di crescita, il trattamento con busto ortopedico è storicamente e clinicamente il mezzo non chirurgico più efficace per arrestare la progressione della curva. L'indicazione a questa ortesi rigida o semirigida si basa su un equilibrio preciso tra la gravità dell'angolo di Cobb (generalmente superiore a 20°) e il potenziale di crescita residuo.

L'evoluzione del busto ortopedico riflette i progressi della biomeccanica e delle tecnologie mediche. Dalle prime strutture pesanti in metallo e cuoio fino ai modelli moderni in termoplastica realizzati mediante progettazione e fabbricazione assistite dal computer (CFAO), l'obiettivo è rimasto lo stesso: applicare forze di derotazione geometrica e meccanica per guidare la crescita della colonna vertebrale. Che si tratti di busti ortopedici ad azione notturna (come il Charleston) o da indossare continuativamente (come i busti ortopedici di Boston, Chêneau o Lione), il dispositivo mira a evitare il ricorso all'artrodesi chirurgica, preservando il più possibile l'equilibrio sagittale e funzionale del paziente.

1. Indicazioni e criteri di applicazione

SOGLIE DECISIONALI:

Sono essenziali 2 criteri:

1. Angolo di Cobb

L'indicazione abituale si colloca tra 20 e 40°, ma. l'ARTbrace consente di trattare curve superiori a 40°, in alternativa all'intervento chirurgico, con la possibilità di stabilizzare l'angolazione. Ricordiamo che al di sotto di 70° non vi è limitazione funzionale respiratoria e la frequenza del dolore è identica a quella della popolazione senza scoliosi.

Al di sotto di 40°, la detorsione meccanica è più efficace.
Al di sopra di 40°, la detorsione geometrica è la più efficace.
Il busto ortopedico ARTbrace consente di associare in modo armonioso e calibrato le due detorsioni.

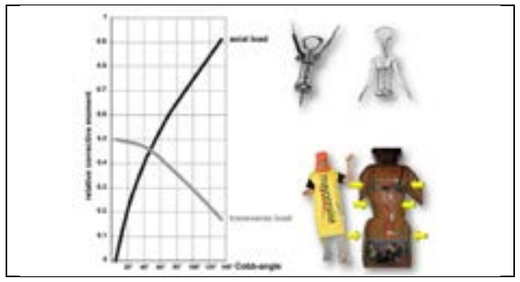

2. Risser 0-2

A questo stadio di maturità, tutti i busti ortopedici guidano la crescita durante la notte.

Tuttavia, l'ARTbrace consente di trattare anche dopo Risser 2, grazie alla sua azione specifica sui tessuti molli.
Al termine della crescita staturale, la durata del trattamento è di 18 mesi.

In queste indicazioni estreme, esistono criteri predittivi di successo o fallimento del trattamento, che consentono di evitare l'uso inutile di un busto ortopedico.

FATTORI CHE INFLUENZANO LA SCELTA DEL TIPO DI BUSTO ORTOPEDICO

Tipo di curvatura,

L'ARTbrace si adatta a tutti i tipi di curvatura, poiché la correzione viene eseguita direttamente sul paziente. Può essere utilizzato persino come ipercorrettore notturno.

Tollerabilità,

Non esiste alcuna correlazione tra l'efficacia di un busto ortopedico e la sua tollerabilità. Al contrario, i busti ortopedici più efficaci sono anche quelli meglio tollerati.

È necessario evitare a tutti i costi di creare una cultura del fallimento iniziando con un'ortesi meno efficace. Preferiamo utilizzare l'ortesi più efficace per un periodo più breve, talvolta solo di notte.

Seguiamo molti pazienti nei quali il trattamento con il corsetto di Chêneau è fallito; tutti preferiscono il poliammide 6.

Profilo psicologico

L'elemento più importante è la motivazione del paziente. Nella pratica privata abbiamo il vantaggio di avere pazienti motivati. L'anoressia non deve costituire una controindicazione assoluta. Si parla spesso degli effetti psicologici negativi del busto ortopedico, ma raramente dei suoi vantaggi.

Costituisce una corazza durante la fase di strutturazione dell'io. Dopo aver affrontato lo sguardo degli altri, permette all'adolescente di strutturarsi.

Insieme a una delle mie specializzande del Centre des Massues, abbiamo avuto accesso alle statistiche dell'INSEE e abbiamo potuto confrontare il profilo professionale e sociale dei pazienti con scoliosi trattati con quello della popolazione generale. I nostri ex pazienti svolgono spesso professioni più intellettuali che manuali e sono rappresentati in misura maggiore nel settore sanitario rispetto alla popolazione generale. Anche la situazione familiare è più stabile.
Uno dei segreti del metodo lionese resta sicuramente la conservazione del tempo pieno iniziale.

FONDAMENTO DEL TEMPO PIENO INIZIALE: IL CREEP

Dopo che Schultz ebbe dimostrato che, dopo 5 settimane di immobilizzazione in flessione, il ratto sviluppa una scoliosi, Bobechko ripeté l'esperimento stimolando i muscoli paravertebrali del maiale con un pacemaker. Dopo 8 settimane di stimolazione, due terzi degli animali svilupparono una scoliosi strutturale, dimostrando così che una scoliosi può essere indotta dalla stimolazione dei muscoli paravertebrali (Fig. 5.1).



Fig. 5.1 Scoliosi indotta da un busto ortopedico asimmetrico

Otto settimane dopo l'interruzione della stimolazione, le curve erano rimaste stabili. La stimolazione discontinua non comporta uno squilibrio delle masse muscolari né modificazioni istologiche delle fibre.

I vantaggi del contatto cutaneo permanente

Il concetto di contatto cutaneo permanente associato a una forma di anestesia fa riferimento a un fenomeno psicologico e sensoriale ben noto, chiamato adattamento sensoriale o effetto dell'orologio.

Ecco come funziona questo meccanismo:
Quando si allaccia un orologio al polso per la prima volta nella giornata, se ne percepiscono la consistenza del cinturino, il peso e la pressione sulla pelle. Tuttavia, dopo pochi minuti, non lo si sente più.
Non si tratta di una vera anestesia medica (i nervi non vengono bloccati chimicamente), ma di un'*abituazione sensoriale gestita dal sistema nervoso*.

Il meccanismo biologico
La saturazione dei recettori: la pelle è ricoperta di recettori tattili (come i corpuscoli di Meissner e di Pacini). In caso di contatto costante e immobile, questi recettori inviano al cervello segnali elettrici continui.
Il filtraggio cerebrale: il cervello (più precisamente, il talamo) si rende conto che questa stimolazione non fornisce nuove informazioni utili o potenzialmente pericolose. Per evitare di sovraccaricare l'attenzione, decide di filtrare e bloccare questo segnale ripetitivo.
Perché è fondamentale?
Se il nostro cervello non attuasse questa «anestesia» selettiva, saremmo costantemente sommersi da informazioni inutili.

Questo meccanismo consente senza dubbio di aprire meglio la concavità e quindi di ottenere una migliore correzione radiologica. ARTbrace, che ha il massimo contatto possibile con la superficie cutanea, è senza dubbio più efficace di tutti i busti ortopedici con pelotte, che per definizione hanno un contatto limitato.

IL TEMPO DI UTILIZZO PARZIALE ADATTABILE IN FUNZIONE DELL'ATTIVITÀ SPORTIVA

Condividiamo la curva dose-risposta definita nell'ambito dello studio Braist.



È importante mantenersi nella fascia dell'80% di efficacia. È inoltre importante preservare una buona qualità della muscolatura. L'attività sportiva costituisce una protezione attiva della colonna vertebrale. Per sicurezza, consigliamo di togliere il busto ortopedico solo all'ultimo momento e di rimetterlo per 1 ora dopo l'attività sportiva.

2. Tipologia dei busti ortopedici utilizzati negli adolescenti

La tipologia dei busti ortopedici per il trattamento della scoliosi idiopatica dell'adolescente (SIA) si basa su diversi criteri: la rigidità del dispositivo, l'altezza d'azione (in base alla localizzazione della curva) e il regime di utilizzo (diurno, notturno o a tempo pieno).

Oggi, la realizzazione di questi dispositivi su misura si basa in larga misura su scansioni ottiche 3D e sulla produzione robotizzata in fabbrica, migliorando notevolmente la precisione e la tollerabilità rispetto ai tradizionali calchi in gesso.

1. I busti ortopedici super resistenti in poliammide, policarbonato o PETG

Consentono di trattare scoliosi superiori a 40° e dopo Risser 2.

2. I busti ortopedici rigidi in polietilene

Sono i dispositivi di riferimento per curve comprese tra 20 e 40°.
Agiscono come un tutore, applicando zone di pressione (appoggi) e zone di espansione (spazi vuoti) per favorire il raddrizzamento della colonna vertebrale durante la crescita.
I busti ortopedici sottoascellari (TLSO)
Questi busti ortopedici terminano sotto le ascelle e sono discreti sotto gli abiti. Sono indicati per le curve lombari, toracolombari o toraciche basse.
Il busto ortopedico CTM (Chêneau-Toulouse-Munster): è il modello più diffuso in Francia. Applica un principio di correzione tridimensionale con ampie finestre di espansione.
Il busto ortopedico di Boston: un modello standardizzato ma personalizzato (moduli prefabbricati adattati al paziente). È un busto ortopedico passivo-attivo che utilizza finestre di scarico in corrispondenza delle zone di pressione.
Il busto ortopedico di Caen: molto rigido, utilizza un sistema di appoggi rigidi fissi particolarmente efficace per stabilizzare l'evoluzione delle curve moderate.

I busti ortopedici da indossare di giorno e di notte (a tempo pieno)

Il corsetto lionese (o corsetto Stagnara)

Corsetto storico rigido in plexidur, modellato con armature metalliche. Viene spesso prescritto dopo un periodo di riduzione in gesso per scoliosi di ampia entità o molto evolutive.

I corsetti con correzione cervicale (CTLSO)

Il corsetto di Milwaukee : è costituito da una cintura pelvica collegata tramite barre metalliche a un collare cervicale. Oggi è raro, a causa del notevole impatto estetico e psicologico, ma resta indispensabile per trattare le curve toraciche molto alte (apice superiore a T6-T7).

Per le scoliosi infantili presenta il grande vantaggio di non limitare la crescita polmonare.

2. I corsetti ipercorrettivi notturni

Destinati a essere indossati esclusivamente durante il sonno (circa 8-10 ore per notte), applicano una forza di ipercorrezione laterale che accentua il raddrizzamento quando il paziente è sdraiato e la gravità non esercita più pressione sulla colonna vertebrale.
Il corsetto di Charleston : mantiene il paziente in inclinazione laterale forzata per contrastare direttamente la curva principale. È indicato per le curve semplici.
Il corsetto Providence : applica forze di spinta tridimensionali (laterali e rotazionali) direttamente a letto, senza inclinare globalmente il corpo. È indicato per le curve doppie.
L'ARTbrace può essere realizzato come corsetto ipercorrettivo notturno.

3. I corsetti dinamici o flessibili

Il corsetto SpineCor® : è composto da una base pelvica e da un insieme di fasce elastiche direzionali. A differenza delle strutture rigide, accompagna i movimenti del corpo applicando al contempo una forza correttiva dinamica. È generalmente riservato alle scoliosi lievi o moderate nelle fasi iniziali della crescita, per preservare la muscolatura e ridurre al minimo l'impatto psicologico.
Richiede una fisioterapia specifica.

Nei confronti comparativi, è leggermente più efficace della sola fisioterapia, ma meno efficace dei busti ortopedici rigidi.

Il busto ortopedico in tela di Saint-Étienne
Riesaminando le cartelle insieme a Charles Picault, l'impressione generale è favorevole, ma è molto difficile valutare i risultati in assenza di criteri evolutivi affidabili.

Oggi si ritiene che, al di sotto di T10, un busto ortopedico elastico sia insufficiente per mobilizzare i tessuti molli.

Sintesi comparativa degli approcci

Tipo di busto ortopedico	Modelli principali	Modalità abituale di utilizzo	Indicazioni principali
Rigido sottoascellare (TLSO)	ARTbrace, CTM, Boston, Caen	Da 16 a 23 ore al giorno	Scoliosi evolutive toraciche basse, toraco-lombari e lombari.
Rigido cervicale (CTLSO)	Milwaukee	20-23 ore al giorno	Curve toraciche alte o cervicali.
Ipercorrettore notturno	ARTbrace notturno, Charleston, Providence	Solo di notte (8-10 ore)	Curve singole, moderate, PRIMA DEGLI 11 ANNI
Dinamico / flessibile	SpineCor®	20 ore al giorno	Scoliosi flessibili, all'inizio della pubertà,
Corsetti asimmetrici a tempo pieno	CHENEAU- ARTbrace	(18 h à 23 h/24)	Curve tra 20° e 40°
Busto ortopedico a basso profilo	GTB	8 à 23 h / 24	Curve lombari senza doppia curva toracica

La scelta finale della tipologia dipende dalla localizzazione della curva (apice), dal potenziale di crescita residuo (stadio di Risser) e dall'angolo di Cobb (generalmente indicato a partire da 20° di evoluzione).

3. Progettazione, adattamento e monitoraggio biomeccanico

Il trattamento ortopedico della scoliosi con busto ortopedico si basa su una progettazione medica complessa. La progettazione, l'adattamento e il monitoraggio biomeccanico del busto ortopedico combinano oggi la modellazione 3D e i principi di correzione meccanica della curvatura, al fine di ottimizzare l'efficacia del trattamento preservando al contempo il comfort del paziente.

Ecco un'analisi dettagliata di questo binomio biomeccanico.

1. Progettazione biomeccanica: dal calco alla simulazione 3D

La progettazione moderna ha abbandonato il tradizionale calco in gesso a favore di tecniche digitali all'avanguardia che consentono di personalizzare l'ortesi.

Acquisizione geometrica 3D:

Utilizzo di scanner ottici o di radiografie biplanari a bassa dose (sistema EOS). Ciò consente di ricostruire in 3D la colonna vertebrale e la superficie esterna del tronco del paziente.

Modellazione agli elementi finiti:

I simulatori informatici creano un gemello digitale del tronco del paziente. Il modello integra le proprietà biomeccaniche dei tessuti molli, dei muscoli, dei dischi intervertebrali e delle ossa.

Questa modellazione è inutile se la correzione viene effettuata direttamente sul paziente. È molto utile per gli studenti di ortoprotesi, perché consente loro di comprendere l'azione dei busti ortopedici.

Applicazione virtuale delle forze:

Prima ancora della realizzazione fisica, ingegneri e ortoprotesisti simulano virtualmente l'applicazione degli appoggi e delle zone di espansione (zone di vuoto) per prevedere la correzione ideale della curva.

2. Principi di adattamento meccanico: correggere nei 3 piani

Il busto ortopedico agisce applicando forze strategiche per contrastare la deformazione tridimensionale della colonna vertebrale.

Legge di Hueter-Volkmann (modulazione della crescita):

La scoliosi crea un carico asimmetrico che rallenta la crescita ossea sul lato concavo della vertebra. Il busto ortopedico inverte questa tendenza: applicando una pressione meccanica mirata, scarica il lato compresso per consentire una crescita ossea simmetrica.

Sistema a tre punti di pressione:

Per ridurre l'inclinazione laterale, il busto ortopedico applica una forza principale all'apice della curva (la gibbosità) e due forze di controappoggio opposte (generalmente a livello del bacino e sotto l'ascella).
Nell'ARTbrace questo principio non viene utilizzato, ma è sostituito dai meccanismi di detorsione.

Correzione tridimensionale (derotazione):

La scoliosi non è soltanto una curvatura laterale, ma anche una rotazione delle vertebre. I busti ortopedici come il Chêneau o i modelli ipercorrettivi notturni come il Providence applicano forze di derotazione associate a «camere di espansione», affinché il corpo possa respirare e raddrizzarsi verso gli spazi liberi.

I movimenti accoppiati

È molto difficile correggere simultaneamente i 3 piani dello spazio; per questo ARTbrace applica il principio dei movimenti accoppiati, in cui la derotazione è secondaria alla normalizzazione sagittale e alle correzioni sul piano frontale.
A livello toracico, applichiamo la flessione o il bending, che in vitro provoca la massima derotazione associata (40%), mentre non è vero il contrario.



3. Monitoraggio biomeccanico: follow-up clinico e aderenza digitale

L'adattamento del busto ortopedico è un processo dinamico che richiede un monitoraggio rigoroso per adeguarsi alla crescita del bambino e verificare l'efficacia delle pressioni.

Valutazione in situ delle forze

Sensori di pressione miniaturizzati, temporaneamente integrati nell'ortesi, consentono di misurare l'intensità effettiva delle forze applicate sul torace o sull'addome del paziente. Ciò evita il rischio di lesioni da pressione o di pressioni insufficienti. Li abbiamo utilizzati per controllare la tensione della chiusura a cremagliera.

Monitoraggio dell'aderenza (compliance)

Il fattore chiave del successo resta il tempo di utilizzo (spesso prescritto tra 18 e 22 ore al giorno per i busti ortopedici da indossare di giorno). Si consiglia di utilizzare un diario, indicando il tempo di utilizzo e il tempo dedicato allo sport.

Questi dati biomeccanici oggettivi aiutano l'équipe medica ad adeguare il protocollo o a sostenere psicologicamente l'adolescente se indossare il busto ortopedico risulta difficile.

Monitoraggio della crescita e regolazioni

Con l'ARTbrace, è ampiamente sufficiente un controllo sistematico ogni 6 mesi. Il numero di radiografie è limitato a 2: una con il nuovo busto ortopedico e, 6 mesi più tardi, una senza busto ortopedico.

Sintesi degli approcci al trattamento con busto ortopedico

Tipo di busto ortopedico	Modalità d'azione biomeccanica	Indicazione principale
Busto ortopedico permanente/ diurno (es. Chêneau, Boston)	Sistema rigido a 3 punti, derotazione attiva, da indossare 20-22 ore al giorno.	Curve evolutive da moderate a gravi nei bambini in crescita.
Busto ortopedico notturno (es. Providence)	Ipercorrezione laterale favorita dalla posizione distesa e dalla ridotta gravità.	Curve singole, prima degli 11 anni Elevata accettazione per preservare la vita sociale durante il giorno.
BUSTO ORTOPEDICO asimmetrico a trazione (es. ARTbrace)	Trazione tra il bacino e la parte superiore del corpo per evitare il cedi-mento	Scoliosi gravi,

Evoluzione tecnica:

Dal tradizionale calco in gesso alla scansione ottica 3D e alla progettazione assistita da computer (CAD).

La sfida del metodo lionese: un busto ortopedico per sostituire il gesso di Abbott / correzione direttamente sul paziente: sovrapposizione di 3 calchi

Analisi delle zone di contatto

(pressione per ridurre il gibbo) e delle zone di espansione (spazio vuoto che consente il corretto movimento respiratorio correttivo).

Cambio di paradigma: non più punti di appoggio, ma uno scivolo in direzione opposta alla scoliosi

Valutazione radiologica con il busto ortopedico

La ricerca di una correzione immediata è fondamentale. Con ARTbrace, la correzione raggiunge in media il 70% dell'angolo iniziale.

4. Realizzazione di un busto ortopedico lionese ARTbrace

FASE 1: RILIEVO DIGITALE

Si tratta di un elemento determinante, poiché condiziona sia la preparazione sia l'adattamento del dispositivo. Viene generalmente eseguito in un centro specializzato. Il calco regionale orientato in posizione correttiva sostituisce progressivamente quello realizzato in posizione neutra.
Primo calco (autoallungamento ed equilibrio isostatico dell'inclinazione pelvica) (fig. 12.7)



12.7 Prima scansione

Il primo calco viene realizzato con autoallungamento assiale attivo, dal bacino alle spalle. La versione pelvica e l'armonia delle curve sul piano sagittale vengono monitorate attentamente, senza tuttavia cercare di correggerle.

Secondo calco (shift lombare e lordosi in equilibrio isostatico)
(fig. 12.8)

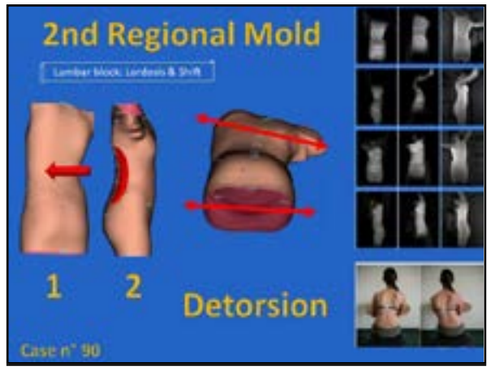

12.8 Seconda scansione lombare

Il secondo calco viene eseguito con shift lombare e lordosi fisiologica della colonna lombare. Sul lato concavo, la linea ascellare-trocanterica è verticale.

Terzo calco (bending frontale toracico e cifosi in equilibrio isostatico)
(fig. 12.9)

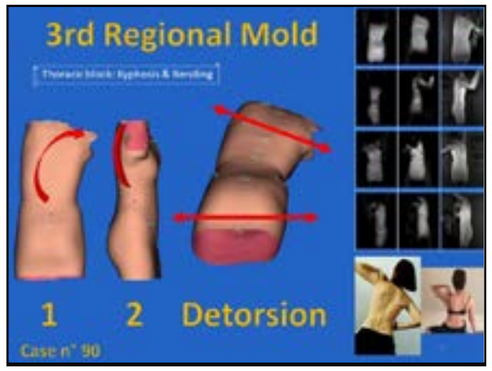

12.9 3ª scansione toracica

Il terzo calco viene realizzato in flessione toracica e con cifosi fisiologica del rachide toracico. Sul lato concavo, la linea ascellare-trocanterica è verticale. Per migliorare la flessione laterale del tratto toracico superiore, la mano viene appoggiata sulla testa, che si inclina verso la concavità.

FASE 2: CREAZIONE DEL POSITIVO (CAD/CAM)

Software specifico per la sovrapposizione dei 3 calchi regionali.
La modellazione della forma del tronco mediante sovrapposizione dei calchi viene realizzata con il software «*OrtenShape*». Sul piano frontale, il calco n. 2 viene sovrapposto al calco

n. 1, quindi il calco n. 3 al risultato dei primi 2 (Fig. 12.10).



12.10 Elaborazione sul piano frontale

Analogamente, sul piano sagittale, il secondo calco viene sovrapposto al primo, quindi il 3° al risultato dei primi due. Le modifiche vengono effettuate a volume e detorsione costanti, risultato delle due correzioni sul piano frontale e su quello sagittale (Fig. 12.11).



12.11 Elaborazione sul piano sagittale

L'operazione più delicata consiste nell'eseguire una serie di ritocchi sul positivo. È necessario:
- eliminare i difetti intrinseci alla sovrapposizione
- rifinire le diverse zone di appoggio con l'ausilio di «*sagome*»;
- sotto il seno, in particolare in corrispondenza della contro-gibbosità toracica anteriore,
- a livello dell'addome,
- a livello delle creste iliache,
- a livello delle gibbosità;
- ricaricare le zone abitualmente soggette a intolleranza, soprattutto le spine iliache antero-superiori, le regioni sottoascellari e la zona anteriore della clavicola (Fig. 12,14).

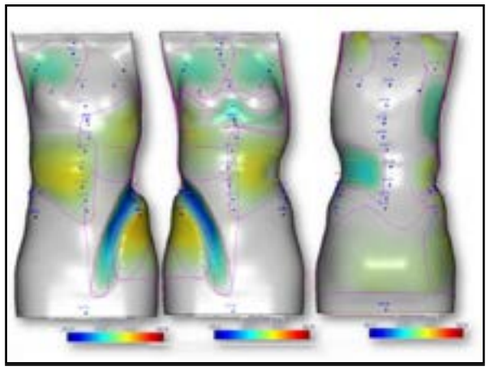

12,14 Sagome

Nello spirito del trattamento ortopedico lionese, non è necessario realizzare ampie zone di compressione e di espansione. Riteniamo infatti che, per ottenere la massima espansione della parete posteriore, sia necessario avvicinarsi il più possibile alla gabbia toracica (trave composita); temiamo inoltre soprattutto un'accentuazione dell'asimmetria costale, uno dei principali fattori di insuccesso del trattamento ortopedico.
Una volta apportate queste modifiche, i dati numerici vengono trasmessi alla fresatrice a 3 o 7 assi, che scolpisce il blocco di poliuretano. Questo viene poi accuratamente levigato, poiché deve sostenere il materiale plastico e anche i minimi difetti verrebbero riprodotti sull'ortesi.

FASE 3: PREPARAZIONE DEL BUSTO ORTOPEDICO PER L'APPLICAZIONE

Con l'ausilio di uno schema predisposto dal medico prescrittore, gli assi verticali anteriore e posteriore, corrispondenti rispettivamente alla chiusura anteriore e al montante posteriore, vengono accuratamente segnati con un righello metallico flessibile. La posizione delle due emivalvole viene tracciata sul positivo con una matita dermografica.
Una sagoma di plastica trasparente viene utilizzata per trasformare la superficie curva del bordo delle valvole in una superficie piana, che viene riportata sulla lastra di poliammide. La lastra di poliammide viene quindi tagliata con una sega a nastro, lasciando un margine di sicurezza di uno o due centimetri, detto sovrataglio.
La temperatura deve essere impostata a 213°, superiore a quella del polimetilmetacrilato, pari a 200°. Questa temperatura può variare

a seconda che si utilizzi un forno a infrarossi o un forno ventilato. In ogni caso, il positivo deve essere collocato molto vicino al forno.

Il positivo viene collocato orizzontalmente su un cavalletto, possibilmente montato su martinetti e situato vicino al forno.
Le placche di poliammide, riscaldate e flessibili, vengono quindi posizionate una alla volta, con la massima precisione possibile, sul positivo, che verrà capovolto quando necessario. Cinghie elastiche premono la plastica contro il positivo e la pressione viene completata dai pistoni. Il raffreddamento delle placche sul positivo è rapido e avviene gradualmente nell'arco di circa 5 minuti (Fig. 12.15).



Fig. 12.15 Termoformatura del busto ortopedico di Stagnara

Una volta termoformate le 2 placche, vengono collocate in un sacco di plastica insieme al montante posteriore, che sarà stato temporaneamente curvato sul positivo in poliuretano.

FASE 4: PROVA

La prova viene quindi eseguita sul bambino. Ciascuna emivalva viene riposizionata sulla schiena del bambino. Il serraggio progressivo con nastro adesivo viene effettuato dal basso verso l'alto, verificando l'allineamento e mantenendo un appoggio simmetrico sulle due creste iliache. Si esegue quindi un'autoelongazione assiale attiva, rispettando le curve sul piano sagittale. Si traccia poi con una matita dermografica la posizione dei tagli definitivi (Fig. 12.16).

Nei casi più semplici di rinnovo, o in presenza di curve lievi, il montaggio può essere eseguito direttamente sul positivo e la prova e la consegna possono essere accorpate per evitare che il bambino debba spostarsi.



Fig. 12.16 Linee di adattamento e di taglio

FASE 5: MONTAGGIO E FINITURA

Ciascuna emivalva viene rifilata seguendo i tracciati dell'ortesi; i bordi vengono arrotondati con una mola in funzione dello spessore delle placche, generalmente di 4 mm. Dopo la molatura, le valve e il montante metallico vengono lucidati.
Il positivo viene collocato verticalmente sul banco da lavoro e l'assemblaggio viene eseguito lasciando circa 3 cm di margine per la regolazione in larghezza durante la crescita, a livello del cingolo scapolare e del cingolo pelvico. Una guida di regolazione consente un adattamento molto preciso nella parte superiore; una regolazione di 0,5 mm sulle due barre di fissaggio della valva toracica consente di riapplicarla nella parte inferiore. Anteriormente, le due emivalve sono quasi a contatto. Possono anche sovrapporsi, facilitando il modellamento a livello della volta condrocostale concava, con la parte concava sovrapposta a quella convessa (Fig. 12.17).



Fig. 12.17 Montaggio finale

FASE 6: CONSEGNA

Viene eseguita presso l'ortoprotesista. L'obiettivo è mantenere la massima efficacia.
La prima fase si svolge in posizione supina, controllando il serraggio del busto ortopedico. Dopo l'adattamento è usuale un serraggio di 1-2 cm (Fig. 12.18).



Fig. 12.18 Regolazione progressiva con sovrapposizione frontale

Si verifica la **flessione delle anche a 90°**, raccomandando al contempo un'apertura dell'angolo tronco-coscia di 120° in posizione seduta.

Si verifica che il busto ortopedico non comprima la regione addominale e che la respirazione toracica alta non sia limitata quando si slaccia la cinghia superiore in velcro.

Quindi il busto ortopedico viene indossato in posizione eretta, con la schiena appoggiata alla parete. Si verifica l'allineamento della colonna vertebrale nei 3 piani dello spazio. I riferimenti sono quelli abituali: C7-S2 sul piano frontale e la linea Trago-Acromion-Trocantere-Malleoli sul piano sagittale. Le spalle sono di norma equilibrate, salvo in caso di curva toracica alta di 3°.

L'equilibrio statico è integrato dalla valutazione dell'equilibrio dinamico durante la deambulazione.

Durante la consegna si verificano anche i **trasferimenti dalla** posizione supina a quella eretta, con rotazione sull'ischio.

Si verifica la regolarità delle zone di contatto dell'ortesi.

Si scarica un punto dolente e caldo utilizzando un soffiatore ad aria calda per rimuovere i lembi.

Si verifica l'effetto di estensione tra i due punti di contatto sottoascellari. Quando le spalle vengono sollevate completamente, il cavo ascellare non deve trovarsi a più di due centimetri dalle valve.
L'ortesi è equilibrata sul piano frontale, sagittale e orizzontale, a livello del bacino e delle spalle.

Se necessario, in caso di cifosi toracolombare, il montante posteriore viene riposizionato con l'ausilio delle pinze.

Il bambino deve indossare il busto ortopedico in permanenza per alcuni giorni prima di tornare dal medico prescrittore, che ne verificherà l'efficacia con un esame clinico e radiografico.

LE SPECIFICITÀ DELL'ARTBRACE

1. Alla consegna, le spalle sono in posizione elevata. Si abbasseranno rapidamente insieme alla detorsione geometrica.

2. Per favorire l'effetto di scivolamento all'interno del busto ortopedico, consigliamo di applicare del talco tra la pelle e la maglia di cotone senza cuciture.

3. La posizione seduta per scrivere deve essere controllata in ogni occasione e, successivamente, mantenuta anche senza busto ortopedico.

4. Durante il periodo di utilizzo a tempo pieno, il busto ortopedico limita la pratica dell'attività fisica, che è tuttavia importante per riprogrammare tutti i recettori nella posizione corretta. Durante l'utilizzo parziale, l'attività fisica può essere praticata senza limitazioni, in aggiunta al protocollo di utilizzo consigliato.

5. Gli esercizi 9, 10 e 11 si eseguono con il busto ortopedico. Dopo il periodo di utilizzo a tempo pieno, si consiglia di togliere il busto ortopedico solo all'ultimo momento. Per un'ora, la perdita angolare è limitata.

6. Al momento della radiografia, occorre stringere di 1 cm la chiusura a cricchetto. Il serraggio esatto sarà definito durante la visita di controllo; dovrà essere di almeno 1 cm rispetto a quello effettuato alla consegna.

7. In caso di rumori durante i movimenti, occorre applicare un lubrificante per metallo e policarbonato sulle cerniere metalliche.

5. Piccole complicanze dei busti ortopedici per scoliosi

CUTANEE

- ABRASIONI
Sono pressoché scomparse grazie alla precisione della misurazione effettuata direttamente sul bambino in posizione corretta e all'assenza di punti di appoggio molto localizzati.

- BORSITE
Corrisponde a un ispessimento del periostio delle ossa piatte ed è legata al mantenimento prolungato di una posizione immobile durante la notte. La borsite scompare spontaneamente in 3 settimane (12.26). Talvolta è necessario sostituire l'ortesi.



12.26 Borsite con guarigione spontanea in 3 settimane.

Prevenzione
Le difficoltà a dormire sono normali nelle prime notti ed è importante che il bambino si svegli per cambiare posizione.
Indicazione
Evitare tutti i sonniferi, anche quelli leggeri.

- ECZEMA, MICOSI, STAFILOCOCCO

Prevenzione
Evitare le pomate grasse e potenzialmente allergizzanti.
Ricercare la presenza di prurito.
Indicazione
Sostituzione della maglia tubolare lavata con sapone a pH neutro.

DIGESTIVI

DILATAZIONE GASTRICA ACUTA

È scomparsa anche con l'ARTbrace, poiché la lordosi lombare fisiologica evita qualsiasi compressione dell'apparato digerente. Possono tuttavia persistere nausea, senso di pesantezza, malessere e vomito.
Igiene digestiva
Pasti più frequenti e meno abbondanti; evitare gli amidi, le bevande gassate e, in generale, tutti gli alimenti difficili da digerire.

VASCOLARI

Sindrome flebitica da compressione della vena femorale.
Prevenzione
Ampliamento della piega inguinale durante la realizzazione del busto ortopedico.
Sagomatura del busto ortopedico che consente di stare seduti con le cosce flesse a 90° senza disagio.
In caso di intervento chirurgico, trattamento anticoagulante sistematico dopo la pubertà.
Screening
Dolore, accelerazione del polso più marcata di quanto giustificato dalla temperatura.

NERVOSI

SINDROME PARESTESICA DELL'ARTO SUPERIORE

da compressione nel cavo ascellare. Il formicolio agli arti superiori è frequente con l'ARTbrace, a causa della posizione inizialmente elevata delle spalle. Le spalle si abbasseranno spontaneamente nell'arco di 3 settimane, parallelamente alla derotazione (effetto cavatappi con 2 bracci).
Indicazione
Verificare che vi sia almeno 1 cm tra l'appoggio sottoascellare e il cavo ascellare. Di notte, posizionare un cuscino nel cavo ascellare.

MERALGIA PARESTESICA

livello delle creste iliache.
Si tratta per lo più di un'anestesia a placca

sulla faccia antero-superiore della coscia. La sintomatologia scompare spontaneamente nell'arco di qualche settimana.
Prevenzione
Utilizzo di modelli anatomici per il «*pince-taille*».

AMIOTROFICHE

Teorico, poiché il bambino continua a condurre una normale vita scolastica.
Prevenzione
Insistere sulla ripetizione quotidiana degli esercizi indicati dal fisioterapista, per 20 minuti al mattino e alla sera.
Attività fisica con il busto ortopedico per tutto il tempo di utilizzo.

RESPIRATORIE

Riduzione della capacità vitale del 7% con ARTbrace, a scapito del volume di riserva inspiratoria.
Prevenzione
Mediante fisioterapia, con mobilizzazione del volume di riserva espiratoria, controllo del ritmo respiratorio evitando qualsiasi polipnea ed esercizi fino alla soglia dell'affanno.

GENERALI

Astenia e anemia.
Prevenzione
Attraverso una corretta igiene di vita: favorire il sonno collocando una superficie rigida di 15 mm sotto il materasso ed evitando cuscini e guanciali; utilizzare un banco a scuola, fare un riposino e sedersi su una sedia alta, con un angolo coscia-bacino pari o superiore a 90°.

PSICOLOGICHE

Il trattamento è concepito per essere ambulatoriale. Il bambino deve poter seguire una normale vita scolastica e praticare il maggior numero possibile di sport. All'inizio, avrà difficoltà a respirare, sedersi, camminare, mangiare, chinarsi, piegarsi, pulirsi dopo essere andato in bagno, allacciarsi le scarpe, dormire e alzarsi. In estate, dovrà fare i conti con la sudorazione e con la visibilità dell'ortesi, che non potrà più essere nascosta sotto il maglione. In generale, si possono avvertire rumori delle cerniere e comparire segni sulla pelle. Un bambino descrive l'applicazione dell'ortesi come «*una messa in scatola*». I termini più usati a scuola sono: «*camicia di forza*», «*armatura*», «*robot*». Tutti questi comportamenti saranno descritti nel capitolo 15. Nella maggior parte dei casi, l'équipe medica aiuterà il bambino a trovare meccanismi di compensazione e, paradossalmente, alla fine del trattamento farà fatica a togliersi il busto ortopedico.

MEDICO-LEGALI

L'uso di un busto ortopedico pesante deve essere segnalato alla compagnia assicurativa, a causa del rischio di lesioni a terzi.

SOCIALI

Il trattamento, lungo e costoso, dà diritto in Francia alla copertura integrale delle spese.

ABBIGLIAMENTO

Prevedere indumenti ampi, di due taglie superiori a quella abituale.

MORFOLOGICHE

Il torace non viene mai compresso e deve svilupparsi normalmente. L'atrofia toracica (torace tubulare) è molto limitata grazie all'espansione a livello delle concavità. La gibbosità toracica anteriore controlaterale è limitata dalla sovrapposizione anteriore della concavità sotto la convessità.

ENDOCRINE

Le alterazioni del ciclo mestruale e, in particolare, l'amenorrea sono molto meno frequenti che con il gesso. Non hanno conseguenze e sono analoghe a quelle riscontrate nelle sportive.

6. La visita di controllo del busto ortopedico

ESAME CLINICO CON IL BUSTO ORTOPEDICO

All'inizio della visita, possiamo valutare la posizione seduta e l'elevazione delle spalle. La misurazione della radiografia con il busto ortopedico è il primo atto del medico e di solito rassicura il paziente e la sua famiglia. La riducibilità con il busto ortopedico è un importante criterio di successo del trattamento.

In posizione eretta, con i piedi uniti e lo sguardo orizzontale, si verifica l'equilibrio sul piano frontale; l'asse occipitale, materializzato dal filo a piombo, deve passare per la piega interglutea. Si verifica inoltre l'equilibrio sagittale, con l'allineamento della linea trago-acromion-trocantere-malleoli. Il rachide è verticale e presenta la fisiologica curvatura sul piano sagittale.
Le spalle sono sollevate; lo spazio tra la plastica e il torace in sede sottoascellare deve essere al massimo pari a una falange.

La deambulazione deve avvenire senza squilibri dell'asse occipitale e delle spalle.

In posizione seduta, con cosce e gambe a 90°, la parte inferiore del busto ortopedico deve trovarsi mediamente a 10 cm dal sedile e davanti alla piega inguinale. Se si desidera una retroversione pelvica, il busto ortopedico deve essere abbassato posteriormente.

In posizione distesa, la parte anteriore del busto ortopedico deve essere regolabile in modo che le due emivalve risultino serrate durante l'inspirazione senza esercitare una pressione eccessiva sul tronco; il bloccaggio automatico avviene in posizione eretta.
In ogni caso, il torace deve rimanere libero.

La limitazione della capacità vitale misurata con lo spirometro si riduce sganciando il velcro superiore, cosa che il bambino tende a fare spontaneamente.

Si controlla la sovrapposizione anteriore delle valve. In caso di curva toracica destra, l'emivalva sinistra passa sotto quella destra.

I bordi della plastica devono essere arrotondati; il poliammide non necessita di ulteriori perforazioni. Il bambino deve scivolare nel busto ortopedico come su una pista da bob, in direzione opposta alla scoliosi.

Le spine iliache antero-superiori sono una zona sensibile: la plastica può essere bombata a questo livello, ma durante la modellazione occorre soprattutto evitare un'eccessiva estensione lombare.

SENZA BUSTO ORTOPEDICO

L'arrossamento delle zone di contatto è normale e deve scomparire dopo mezz'ora (Fig. 12.27).



Fig. 12.27 Arrossamento abituale nei punti di contatto

L'allergia alla plastica è eccezionale, ma è importante insistere sul lavaggio con sapone neutro della maglia di cotone a maniche corte indossata al rovescio sotto il busto ortopedico, che deve essere cambiata ogni g**iorno. Il primo lavaggio va effettuato dopo aver ricevuto le maglie nuove**.
Per ragioni di sicurezza, si raccomanda di essere in regola con la vaccinazione antitetanica.

RADIOLOGICAMENTE

I busti ortopedici sono radiotrasparenti e consentono di valutare con precisione la qualità del contatto e di monitorare la correzione iniziale ottenuta con il busto ortopedico. Esiste un'eccellente correlazione tra la correzione iniziale ottenuta con il busto ortopedico e il risultato finale del trattamento. Inoltre, il controllo quasi immediato dopo l'applicazione dell'ortesi è un ottimo supporto psicologico, perché consente al bambino e ai genitori di vedere la correzione ottenuta (Fig. 12.28).

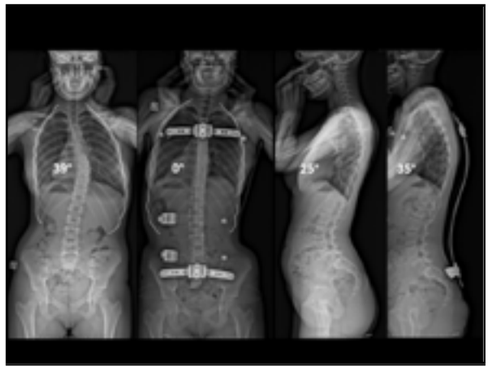

Fig. 12.28 Controllo radiologico immediato con il busto ortopedico

PROTOCOLLI DI UTILIZZO DELL'ORTESI

- Iniziale permanente: da indossare 24 ore su 24. L'ortesi viene rimossa solo per 10 minuti al giorno per l'igiene personale.
- Tempo parziale: 23 h/24 per le scoliosi più gravi, ovvero 1 ora in più rispetto al tempo necessario per la doccia.
- Tempo parziale: 20 h/24. È il protocollo abituale quando la curva supera i 40°.
- Tempo parziale: 16 h/24. È il caso più frequente tra 30 e 40°. Le 8 ore senza ortesi consentono di andare a scuola senza busto ortopedico. Inizialmente, il bambino può alternare i giorni in cui va a scuola senza busto ortopedico, in occasione dell'attività sportiva, a quelli in cui lo indossa.
- Scuola e notte: il bambino indossa l'ortesi di notte e da seduto a scuola. Questo protocollo è indicato per le scoliosi superiori a 30°, nelle quali si teme una deformazione del corpo vertebrale.
- Diurno dopo la scuola: il bambino va a scuola senza busto ortopedico, consentendo la cifotizzazione della colonna vertebrale in posizione seduta. Questo protocollo è indicato per le scoliosi mantenute al di sotto di 30° e per le curve toraciche alte.
- 4 ore al giorno: è il protocollo abituale del trattamento ortopedico delle scoliosi dolorose dell'adulto.
- Notturno, quando si desidera correggere la postura.
- Durante il periodo di sospensione, il busto ortopedico va sempre indossato nuovamente per le attività più impegnative e in caso di ricomparsa del dolore, dopo un bagno caldo di 15 minuti.

Quando all**a scoliosi è associata una spondilolistesi o una spondilolisi**, si consiglia di indossare nuovamente il busto ortopedico per 1 ora dopo aver praticato sport.

PROTOCOLLI PER LA SOSPENSIONE DEL BUSTO ORTOPEDICO

La rimozione dell'ortesi è graduale al termine della crescita staturale, poiché tra i 14 e i 21 anni, nelle ragazze, la massa ossea quasi raddoppia. La rimozione avviene quindi in un periodo di massima fragilità ossea. La riduzione è di 4 ore al giorno ogni 6 mesi, purché l'angolazione rimanga stabile.

LE SPECIFICITÀ DELL'ARTBRACE

1. L'intero trattamento viene effettuato in regime **ambulatoriale SENZA RICOVERO**

2. Se possibile, i controlli vengono effettuati alla stessa ora, poiché nel corso della giornata si osserva una variazione della statura di 2 cm.

3. La statura viene misurata in piedi e senza scarpe; ciò consente di verificare, al termine della visita, quanto sia facile rimetterle.

4. Poiché durante l'attività sportiva il busto ortopedico può essere tolto liberamente, il monitoraggio è inutile. Riteniamo che la valutazione dei busti ortopedici debba includere tutti i pazienti, anche quelli che hanno difficoltà a rispettare il trattamento.

5. In caso di difficoltà anomale di tolleranza, la trasparenza consente di applicare il busto ortopedico senza maglietta, facilitando così la diagnosi.

6. L'attività sportiva viene adattata in base alla maturazione del sistema extrapiramidale e alla massa ossea. Durante il periodo di sospensione, si privilegiano le attività con impatto assiale, che favoriscono il deposito di calcio a livello del corpo vertebrale.

7. I 21 punti che rendono ART un busto ortopedico unico



3. Rispetto delle curve sagittali fisiologiche (barra metallica).



7. Il busto ortopedico è regolabile sui piani frontale e orizzontale



4. Detorsione meccanica mediante correzione sagittale e frontale

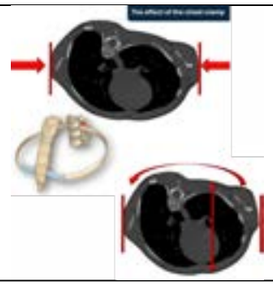

8. Cilindrizzazione toracica mediante le due emivalvole laterali

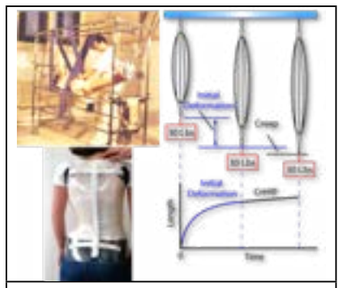

1. Sostituisce il gesso nella sua funzione di «creep»

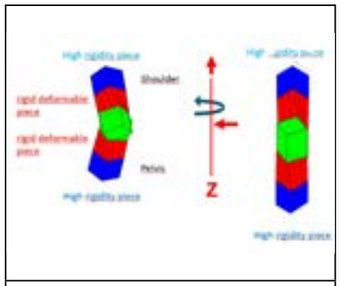

5. Detorsione se le spalle e il bacino sono stabili.



9. Contatto dinamico di tipo «scivolamento» in direzione opposta alla scoliosi



2. La correzione viene effettuata direttamente sul paziente in 3 fasi



6. Materiale plastico resistente, trasparente e antiurto



10. Appoggio iliaco per una traslazione efficace sotto T10



11. Parete lombare concava per un effetto push-up

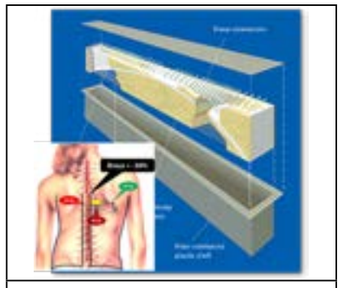

15. Trave composita con riduzione delle pressioni apicali

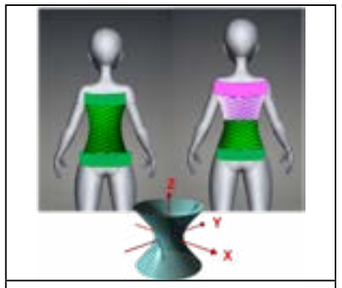

19. Busto ortopedico unico basato sulla geometria solida e sull'iperboloide



12. Chiusura a cremagliera per un effetto regolabile «tubo di maionese»

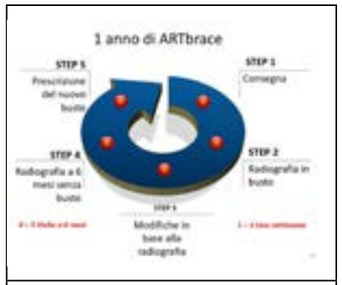

16. Riduzione delle regolazioni intermedie

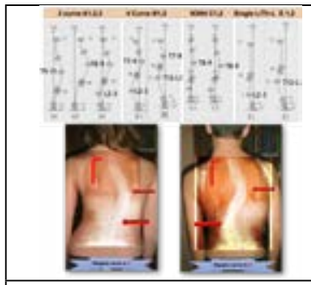

20. Classificazione semplice: una o due curve



13. Sostegno sotto le braccia con effetto «baby-lift» (derotazione geometrica)



17. Fisioterapia associata al busto ortopedico (metodo lionese)



21. Progettazione originale con solo il 7% di riduzione della capacità vitale



14. Busto ortopedico notturno ipercorrettivo con flessione massima



18. Derotazione meccanica dovuta ai movimenti accoppiati

IV: Follow-up, aderenza al trattamento e fine del trattamento

Il trattamento conservativo della SCOLIOSI, pur basandosi sulla precisione biomeccanica dei dispositivi ortopedici, si svolge soprattutto nel lungo arco temporale della crescita dell'adolescente. L'applicazione di un BUSTO ORTOPEDICO non rappresenta il culmine del percorso terapeutico, ma il punto di partenza di un percorso clinico complesso, in cui il follow-up rigoroso, l'aderenza terapeutica e la gestione della conclusione del trattamento determinano il successo finale. Questa fase, che si estende per diversi anni cruciali della pubertà, trasforma una prescrizione medica in una vera e propria sfida quotidiana, comportamentale e relazionale per il paziente e l'équipe medica.

Al centro di questa dinamica si trova la sfida principale dell'aderenza al trattamento (o compliance). Imporre a un adolescente nel pieno della costruzione della propria identità di indossare un'ortesi rigida fino a 23 ore al giorno comporta notevoli ripercussioni psicologiche, sociali e fisiche.
Il follow-up clinico e radiologico regolare consente di adattare l'ortesi con precisione millimetrica per accompagnare gli scatti di crescita, monitorando al contempo la comparsa di complicanze cutanee o muscolari.
Il culmine di questo rigoroso processo si raggiunge nella fase di svezzamento e di conclusione del trattamento. Poiché dipende dal termine della crescita staturale, la sospensione del trattamento conservativo non può essere brusca. Richiede una riduzione graduale e codificata delle ore di utilizzo del BUSTO ORTOPEDICO.

1. La principale sfida dell'aderenza al trattamento nell'adolescente

L'impatto psicologico del busto ortopedico:

L'impatto può essere negativo, con un'alterazione dell'immagine corporea, ansia e ripercussioni sulla vita sociale e scolastica.

Ma può essere anche positivo. Il busto ortopedico è un'armatura protettiva durante il difficile periodo dell'adolescenza.

In caso di scarsa aderenza al trattamento, il responsabile non è sempre il ragazzo: se il busto ortopedico è ben realizzato ed efficace, il ragazzo rispetterà il protocollo.

Strumenti per misurare l'aderenza al trattamento:

Nella maggior parte dei casi si utilizzano sensori termici inseriti nella scocca del busto ortopedico per misurare oggettivamente il tempo effettivo di utilizzo.

Nel metodo lionese, i sensori sono inutili, poiché il busto ortopedico viene rimosso senza limitazioni per praticare sport.

Ruolo centrale dell'educazione terapeutica del paziente

(ETP) e del sostegno psicologico alla famiglia.

In alcuni centri, l'ETP è affidata a un professionista sanitario. Lo svantaggio è che ogni membro dell'équipe si deresponsabilizza. Il nostro approccio è diverso. Riteniamo che ogni membro dell'équipe sia responsabile dell'ETP. Questo presuppone l'uso di un linguaggio uniforme nei confronti del paziente. Secondo Balint, il medico è il primo farmaco del paziente. Attualmente è indispensabile aggiornare regolarmente un sito di riferimento, sia per il paziente e la sua famiglia sia per i membri dell'équipe.

Il sito internet di riferimento

Per promuovere efficacemente l'educazione terapeutica del paziente (ETP), un sito di riferimento deve andare oltre la semplice funzione di piattaforma informativa. Deve essere uno strumento di apprendimento strutturato, interattivo e accessibile, concepito in sinergia con i professionisti sanitari e i pazienti partner.



Ecco gli elementi indispensabili di un sito di questo tipo, suddivisi per aree tematiche:

1. Contenuti scientifici e didattici adeguati

Informazioni divulgative ma rigorose: schede chiare sulle patologie croniche, sui trattamenti, sugli effetti collaterali e sulla vita quotidiana, conformi alle raccomandazioni delle autorità sanitarie



Percorsi di apprendimento personalizzati: moduli adattati al profilo del paziente, al trattamento seguito o al suo livello di autonomia

Risorse scaricabili: schede riassuntive o sintesi in formato PDF, molto apprezzate dagli utenti per l'uso offline.

Glossario medico: un dizionario dei termini tecnici tradotti in un linguaggio semplice, per migliorare la comunicazione in ambito sanitario con gli utenti. Un esempio è riportato alla fine di questa monografia.

2. Strumenti interattivi e di autovalutazione

Strumenti di autodiagnosi e quiz: test interattivi e questionari di verifica delle conoscenze fanno parte della formazione dei professionisti sanitari del team.

Casi pratici e simulazioni: situazioni concrete della vita quotidiana (ad es. «Come funziona il gesso digitale?») per rassicurare il paziente e migliorare il processo decisionale.



3. Formati multimediali e inclusivi

Video e testimonianze: brevi video esplicativi sulle tecniche (ad es. esercizi di fisioterapia secondo il metodo lionese) e testimonianze di pazienti esperti o caregiver, che favoriscono il coinvolgimento.



Accessibilità digitale rigorosa: rispetto delle norme di accessibilità digitale per le persone con disabilità (ad es. navigazione da tastiera, elevato contrasto e sottotitoli). Semplicità dell'interfaccia: design essenziale, con riquadri o icone tematiche chiare che guidino l'utente senza sovraccaricarlo di informazioni.

4. Uno spazio di coordinamento e di messa in contatto

Risorse per i professionisti: una sezione dedicata agli operatori sanitari (strumenti per la diagnosi territoriale, guide metodologiche e schede di collegamento) per standardizzare e migliorare la qualità dell'assistenza.

Comunità e sostegno tra pari: collegamenti ad associazioni di pazienti riconosciute o a spazi di scambio sicuri per contrastare l'isolamento. In Francia, indirizziamo gli utenti all'associazione «Scoliose et partage».

5. Un quadro normativo ed etico impeccabile

Conformità al GDPR e protezione dei dati: il sito deve garantire la massima sicurezza dei dati sanitari,

Comitato scientifico e trasparenza: indicazione chiara delle fonti scientifiche, degli autori dei contenuti e delle date di aggiornamento, nonché totale assenza di conflitti di interesse industriali o comme**rciali. Il Centro Europeo della Colonna Vertebrale** non è una struttura commerciale, ma un'associazione senza scopo di lucro.

2. Monitoraggio del trattamento e protocollo di rimozione del busto ortopedico

Il trattamento della scoliosi con busto ortopedico è una strategia fondamentale per stabilizzare le curvature della colonna vertebrale durante la crescita. Questo percorso terapeutico si articola in tre pilastri principali: il trattamento iniziale, il monitoraggio medico e tecnico e il rigoroso protocollo di rimozione del busto ortopedico
Ecco una sintesi completa dei protocolli attuali.



1. Il monitoraggio medico e tecnico del busto ortopedico

Una volta applicato il busto ortopedico, è indispensabile un attento follow-up multidisciplinare (medico specialista, tecnico ortopedico e fisioterapista):

Il controllo iniziale (alcuni giorni dopo l'applicazione del busto ortopedico):

Una visita congiunta consente di verificare la buona tolleranza cutanea e la regolazione dei punti di appoggio, nonché di eseguire una RADIOGRAFIA di controllo con il BUSTO ORTOP**EDICO per mis**urare la **RIDUCIBILITÀ** della SCOLIOSI.

Il follow-up regolare (al termine del periodo di utilizzo a tempo pieno):

Clinico: monitoraggio della crescita, del peso e dello stato della cute (ricerca di punti di conflitto o lesioni).
Se il periodo di utilizzo a tempo pieno è trascorso senza problemi, come accade di norma, si può guardare con ottimismo alla prosecuzione del trattamento.

Radiologico: valutazione dell'ELASTICITÀ della scoliosi senza BUSTO ORTOPEDICO (dopo averlo rimosso temporaneamente per almeno 1 ora). Le pubblicazioni forniscono valori di riferimento per l'elasticità dopo un'ora senza BUSTO ORTOPEDICO. L'elasticità è la differenza tra la RADIOGRAFIA iniziale con il BUSTO ORTOPEDICO e la RADIOGRAFIA senza BUSTO ORTOPEDICO. In media è di 12°.

Tecnico: controllo della chiusura a cremagliera. Regolazione o sostituzione del BUSTO ORTOPEDICO in base alla crescita del bambino.

Il follow-up regolare (a 6 mesi):

Clinico: si controlla la pratica regolare dell'attività sportiva e della fisioterapia.

Radiologico: l'angolazione viene confrontata con quella rilevata nella RADIOGRAFIA eseguita al termine del periodo di utilizzo a tempo pieno. La RADIOGRAFIA eseguita a 6 mesi senza BUSTO ORTOPEDICO è correlata con il risultato finale al termine del trattamento.

Tecnico: se tutto procede bene, si programma la sostituzione del BUSTO ORTOPEDICO tra 6 mesi. In tale occasione verrà eseguita una nuova RADIOGRAFIA con il BUSTO ORTOPEDICO; si evita quindi di eseguire una nuova RADIOGRAFIA senza BUSTO ORTOPEDICO.

> Anche con la RADIOGRAFIA EOS, limitiamo il numero di radiografie a una all'anno: una con il nuovo BUSTO ORTOPEDICO e una senza BUSTO ORTOPEDICO a 6 mesi, che servirà da riferimento per il nuovo BUSTO ORTOPEDICO.

Il rinnovo annuale del busto ortopedico è legato alla crescita staturale del paziente, ma soprattutto allo sviluppo della gabbia toracica. Al termine della crescita staturale, resta ancora un terzo dello sviluppo della gabbia toracica.

2. Il protocollo di svezzamento dal busto ortopedico

Lo svezzamento avviene solo al termine della crescita staturale (generalmente valutata considerando una differenza inferiore a 0,5 cm nella statura in posizione eretta nell'arco di 6 mesi). Si tratta di un processo graduale, volto a evitare il cedimento muscolare e, soprattutto, ad attendere che la resistenza ossea sia sufficiente.
Le équipe mediche applicano comunemente due metodi principali di svezzamento graduale:

Metodo 1: riduzione per giorni (svezzamento nell'arco di circa 7 mesi)

Questo approccio consiste nel lasciare libero un giorno intero alla settimana, aggiungendone uno ogni mese.

Mese 1: non indossare il busto ortopedico 1 giorno alla settimana (ad es.: libero la domenica, indossato negli altri 6 giorni).
Mese 2: non indossare il busto ortopedico 2 giorni alla settimana (ad es.: libero il sabato e la domenica).
Dal mese 3 al mese 6: aumentare gradualmente ogni mese i giorni senza busto, aggiungendone uno a ogni ciclo.
Mese 7: interruzione completa dell'uso del busto ortopedico.

Non utilizziamo questo metodo perché non disponiamo di alcun modo per controllare la stabilità angolare.

Metodo 2: riduzione oraria (svezzamento per fasi)

Questa tecnica riduce il numero di ore di utilizzo quotidiano, iniziando dalle ore diurne.
La riduzione progressiva è di 4 ore ogni 6 mesi. Per esempio, per un regime di utilizzo parziale di 20/24 (scoliosi superiore a 40°

Fase 1: passaggio a 16/24. Il busto ortopedico può essere tolto a scuola nei giorni in cui si pratica sport.
Fase 2: passaggio a 12/24. Il busto ortopedico viene tolto durante l'orario scolastico e, di solito, indossato prima e dopo l'attività sportiva.
Fase 3: passaggio all'utilizzo esclusivamente notturno (il busto ortopedico viene tolto per tutta la giornata e indossato solo per dormire).
Fase 4: prova di sospensione durante l'estate. In genere, si inizia alla fine dell'anno scolastico. Il controllo viene effettuato di norma a gennaio dell'anno successivo.

Si tratta di una prova: in caso di elevata elasticità, per esempio se la curva progredisce di oltre 7°, il busto ortopedico verrà indossato nuovamente di notte.

È indispensabile il supporto fisioterapico.

Durante tutta la fase di svezzamento e fino alla prova di sospensione, il ruolo del fisioterapista è fondamentale. Poiché il busto ortopedico ha agito da sostegno artificiale, la muscolatura paravertebrale deve essere rinforzata attivamente per riprendere il suo ruolo di sostegno naturale della colonna vertebrale.

L'**esercizio 12** del metodo lionese comprende il side plank asimmetrico con apertura della concavità. Il side plank rinforza in modo specifico il multifido. L'altro esercizio è il bird-dog asimmetrico con apertura della concavità, che rinforza in modo specifico gli estensori del rachide.

Non insistiamo sugli addominali e sui glutei, che favoriscono la retroversione.

Il dolore è raro nella scoliosi idiopatica dell'adolescente e non costituisce un parametro di riferimento.

In realtà, se la scoliosi superiore a 40° non è stata stabilizzata, l'aggravamento angolare sarà di circa 20° e l'indicazione chirurgica sarà confermata. La scoliosi risponde secondo la legge del tutto o niente.

Frequenza dei controlli radioclinici

(ogni 6 mesi durante il picco di crescita). 3 radiografie all'anno sono eccessive. È necessario alternare una radiografia con il busto ortopedico e una radiografia senza busto ortopedico, dopo 2 ore dalla rimozione del busto.

Criteri di successo:

Negli Stati Uniti, il criterio è un'angolazione inferiore a 50°, 2 anni dopo la rimozione del busto ortopedico.

In Europa, il successo del trattamento è associato a una progressione angolare inferiore a 5° rispetto all'angolazione iniziale.

Alcune scoliosi possono peggiorare durante il trattamento, il più delle volte perché il busto ortopedico non viene indossato. In questo caso, il riferimento è l'angolazione massima raggiunta durante il trattamento.

Indicazioni al termine del trattamento

- Mantenere la posizione seduta «per scrivere»
- Praticare un'attività fisica con impatto assiale (corsa, tapis roulant) fino a 21 anni
- Non piegare le ginocchia per raccogliere un oggetto da terra
- Evitare la rotazione del tronco in flessione anteriore

Conclusione

Al termine di questo studio, appare evidente che il trattamento conservativo della scoliosi idiopatica dell'adolescente (SIA) non si riduce a una semplice prescrizione tecnica, ma costituisce una vera e propria prova di resistenza biomeccanica e umana. Pilastro imprescindibile del trattamento non invasivo, la terapia con ortesi dinamica o rigida ha ampiamente dimostrato la propria efficacia nel rallentare la progressione delle curve vertebrali, evitare il ricorso all'artrodesi chirurgica e preservare il potenziale funzionale dei pazienti in fase di crescita.

Tuttavia, le analisi condotte nel corso di questa monografia evidenziano che il successo di questo trattamento è intrinsecamente legato a due fattori inscindibili: il rigore del follow-up medico-tecnico e il livello di aderenza del paziente.
Il BUSTO ORTOPEDICO comporta un notevole vincolo fisico e psicologico. L'adesione dell'adolescente, spesso compromessa dai cambiamenti dell'immagine corporea, richiede un accompagnamento multidisciplinare di eccellenza, che associ all'ascolto attivo una specifica riabilitazione fisioterapica, indispensabile per mantenere il tono muscolare e l'equilibrio sagittale.

Prospettive

Il trattamento ortopedico conservativo della scoliosi idiopatica dell'adolescente (SIA) sta attraversando oggi una profonda trasformazione grazie alle innovazioni tecnologiche, alla personalizzazione delle cure e a una maggiore attenzione all'impatto psicosociale.

1. La rivoluzione digitale: progettazione assistita da computer (CAD)

I tradizionali calchi in gesso, scomodi e approssimativi, sono quasi del tutto scomparsi.

Scansione 3D (scanner ottico):

Il tronco del paziente viene scansionato otticamente in pochi secondi utilizzando un sensore a 4 colonne: un metodo del tutto innocuo e molto preciso. Per le scoliosi idiopatiche, è possibile utilizzare anche un iPad con «Structure Sensor», se il paziente è in grado di rimanere immobile per 15–20 secondi. Non è invece possibile scansionare i pazienti con scoliosi neurologica.

Esiste anche un problema di allineamento. Due piani laser, uno posteriore e uno laterale, con due telecamere di controllo possono risolvere il problema.

Modellazione e lavorazione:

I software CAD permettono di progettare virtualmente il busto ortopedico con precisione millimetrica. La fabbricazione avviene poi a controllo numerico (stampa 3D o fresatura di blocchi di polietilene). È possibile eseguire una fresatura a 3 assi.

Materiali moderni:

I nuovi busti ortopedici sono più leggeri, più sottili (termoformabili con uno spessore di 3 mm) e quindi molto più facili da nascondere sotto gli abiti.
Raccomandiamo il poliammide 6, che combina resistenza e capacità di assorbire gli urti. Il termoformaggio rimane tuttavia delicato.
Alcuni PETG utilizzati in Italia hanno caratteristiche quasi identiche.

2. Gli strumenti per favorire l'aderenza al trattamento: il diario di monitoraggio

Il successo del trattamento con busto ortopedico dipende direttamente dal numero di ore di utilizzo quotidiano (spesso si raccomandano tra 18 e 22 ore per le forme evolutive). Raccomandiamo l'uso del diario di monitoraggio per tenere sotto controllo contemporaneamente anche l'attività sportiva.

Condivisione dei dati:

Queste informazioni permettono di instaurare un dialogo trasparente e costruttivo tra il medico, l'adolescente e i suoi genitori, per adattare il trattamento allo stile di vita del giovane e rafforzarne così il coinvolgimento.

3. Fisioterapia specifica ed esercizi scientifici (PSSE)

La fisioterapia tradizionale si è evoluta in protocolli di esercizi standardizzati e scientificamente validati, denominati PSSE (Physiotherapeutic Specific Scoliosis Exercises), come il metodo lionese.

Approccio tridimensionale:

Questi esercizi si concentrano sull'autocorrezione tridimensionale, sulla stabilizzazione della postura corretta e sull'espansione respiratoria.
Oltre a questi esercizi di base, basati su movimenti accoppiati e sulla normalizzazione sagittale secondo il metodo lionese, gli esercizi neuromotori mirano ad agire direttamente sul sistema extrapiramidale.

Complementarità: non sostituiscono il busto ortopedico per curve di entità intermedia (da 20° a 45°), ma ne ottimizzano l'azione mantenendo la flessibilità della colonna vertebrale e il tono muscolare.

4. Presa in carico psicosociale e qualità della vita

Poiché l'adolescenza è un periodo cruciale per lo sviluppo dell'identità e dell'autostima, l'impatto del trattamento ortopedico sull'immagine corporea è ormai una priorità clinica.

Trasparenza del busto ortopedico:

Preferiamo la trasparenza alle decorazioni applicate al polietilene, tranne che per i bambini molto piccoli.

Il busto ortopedico deve essere trasparente nella vita quotidiana e non deve interferire con l'adolescenza.

Sostegno psicologico:

Gli approcci attuali integrano interventi multidisciplinari (gruppi di discussione, supporto psicologico) per aiutare a superare l'ansia o il senso di isolamento legati all'uso del corsetto. Non ne abbiamo quasi mai avuto bisogno.

5. Trattamento tradizionale vs. prospettive moderne

In Cina, lo scoliometro è sostituito da una telecamera di profondità che registra e analizza migliaia di parametri di topografia superficiale durante il test di Adams.

Questi parametri vengono analizzati mediante intelligenza artificiale e consentono di rilevare precocemente le deformità del torace. Viene quindi eseguita una radiografia EOS.

Per le angolazioni lievi, il percorso del paziente può essere gestito anche dall'intelligenza artificiale.

Con lo sviluppo delle tecnologie di stampa 3D, si può anche immaginare di utilizzare l'intelligenza artificiale nell'ambito dell'elaborazione dei dati.

Dimensione	Approccio tradizionale	Prospettive moderne & standard attuale
Presa dell'impronta	Modellazione manuale con bende di gesso (lunga e scomoda)	Scanner ottico 3D (rapido, pulito e ultra preciso)
Materiali plastici	spessi, corsetti pesanti e rigidi	Poliammide sottile, termoformata o stampata in 3D
Monitoraggio dell'aderenza	Dichiarazione orale dell'adolescente (spesso distorta)	Diario di monitoraggio
Riabilitazione	Fisioterapia generale o passiva	Esercizi specifici 3D (PSSE) incentrati sull'autocorrezione
Obiettivo terapeutico	Correzione puramente geometrica dell'angolo di Cobb	Equilibrio globale del tronco e preservazione della qualità della vita

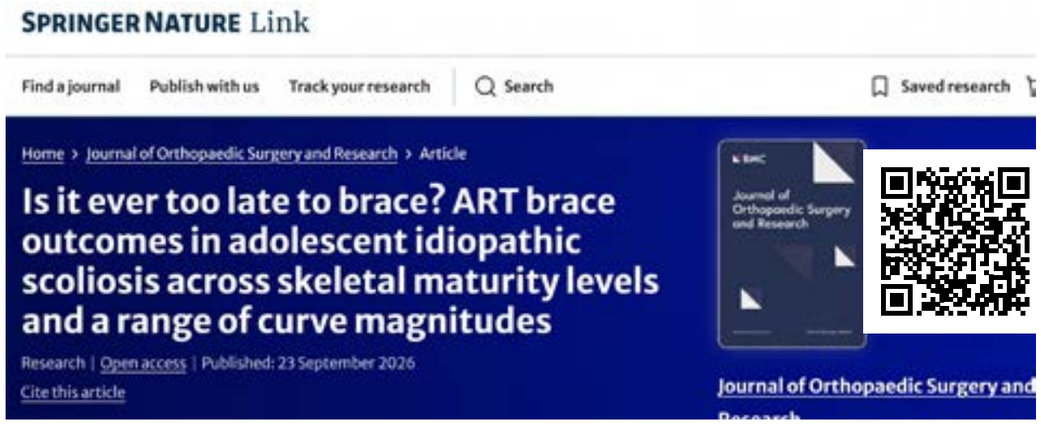

Il vocabolario della scoliosi

La chiarezza semantica al servizio della precisione terapeutica

Lo studio e il trattamento della scoliosi, in particolare nell'ambito delle terapie conservative (busti ortopedici professionali, fisioterapia specifica e terapie manuali), richiedono un'assoluta precisione concettuale. In ortopedia pediatrica e dell'adulto, la scoliosi non si riduce a una semplice deviazione laterale della colonna vertebrale, ma costituisce una complessa deformità tridimensionale del tronco. Di conseguenza, la valutazione clinica, l'imaging radiologico e la prescrizione terapeutica si basano su un corpus di termini altamente specialistici.

La precisione terminologica garantisce una comunicazione fluida e inequivocabile tra i diversi professionisti coinvolti nel percorso assistenziale: chirurghi, medici di medicina fisica e riabilitativa (MFR), ortoprotesisti, fisioterapisti e il paziente stesso.
Una confusione semantica — per esempio tra una vera scoliosi strutturata e un semplice atteggiamento scoliotico — può condurre a gravi errori nell'orientamento terapeutico, incidendo direttamente sulla prognosi evolutiva del paziente.

Sintesi

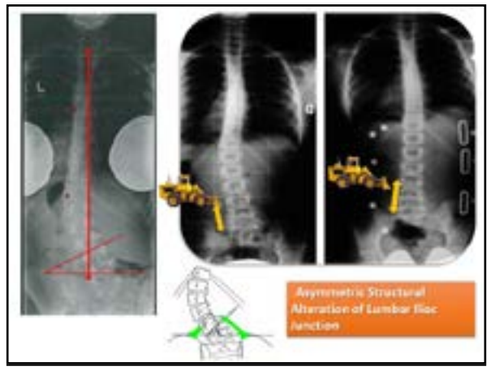

Fig. 2.1 Anomalia strutturale asimmetrica della giunzione lomb iliaca

Definizioni di base

Età di esordio

- Scoliosi **infantile**; scoliosi con esordio dalla nascita ai tre anni; il termine esclude le scoliosi dovute a una malformazione congenita.
- Scoliosi **giovanile**; scoliosi con esordio tra i 4 anni e l'inizio della crescita puberale.
Si distinguono:
- Giovanile 1: 4-7 anni,
- giovanile 2: 8-10 anni,
- giovanile 3: 11 anni-pubertà
- Scoliosi dell'**adolescente**; riscontrate durante la crescita puberale e prima della maturità ossea. Sono le scoliosi più frequenti.
- Scoliosi dell'**adulto**; qualsiasi scoliosi che insorge in
età adulta, dopo la maturità ossea,
- Scoliosi **de novo**; scoliosi dell'adulto insorta in età adulta, in assenza di curvature prima della pubertà.

Vertebra apicale

È la vertebra più eccentrica, con la maggiore rotazione assiale assoluta.

A.S.A.S.I.L.

Anomalia strutturale asimmetrica della giunzione lomb iliaca, descritta da du Peloux. Corrisponde a un'asimmetria della lunghezza dei legamenti ileo-lombari L4. (Fig. 2.1).

Inclinazione laterale

Si tratta di un movimento di inclinazione laterale di una o più vertebre, osservato sul piano frontale.

Età ossea

Viene generalmente determinata mediante una radiografia della mano e del polso sinistri, confrontata con gli standard dell'atlante di Greulich e Pyle. Nella scoliosi si utilizzano anche i test di Risser e Sanders.

Macchie caffè-latte

Si tratta di un'area cutanea pigmentata di colore bruno. Sono necessarie 7 macchie caffè-latte per sospettare la neurofibromatosi di Recklinghausen.

Centro di gravità

In posizione eretta, si trova davanti a S2 e passa anteriormente a livello della vertebra perno L3.

Angolo di Cobb

È formato dalle due rette corrispondenti alle vertebre limite di una zona di curvatura scoliotica, sulla proiezione frontale di una radiografia anteroposteriore. Questa misura può essere utilizzata anche per le misurazioni sul piano sagittale.

Curva di compenso

Vedere controcurva.

Scoliosi congenita

Si tratta di una scoliosi dovuta a un'anomalia dello sviluppo vertebrale durante la gravidanza. Questa anomalia è generalmente localizzata alla 4ª settimana di vita embrionale (Fig. 2.2).

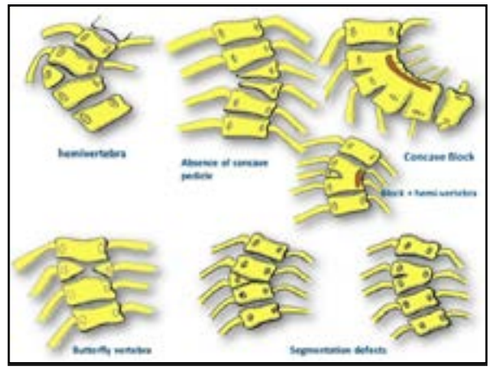

Fig. 2.2 Scoliosi congenite più frequenti

Controcurva

Si tratta della zona di curvatura controlaterale alla curva principale. Questa zona mantiene l'allineamento dell'asse occipitale.

Inclinazione

È l'inclinazione di una vertebra all'indietro e verso il basso rispetto all'orizzontale e a una vertebra osservata sul piano sagittale (in contrapposizione alla proclività).

Scoliosi familiare

Si tratta di una scoliosi strutturale riscontrata in una famiglia. La frequenza delle curve superiori a 30° è di circa 2/000 nella popolazione e raggiunge il 2% quando uno dei genitori di primo grado è affetto da scoliosi.

Schiena piatta

Si tratta di una marcata riduzione delle curve sagittali.

Allineamento frontale

Clinicamente e radiologicamente, la linea retta che congiunge il processo spinoso di T1 al processo spinoso di S1 è verticale. Quando non lo è, si parla di «*gîte*».

Equilibrio frontale

(Vedere allineamento frontale)

Curva funzionale

Si tratta di una controcurva non strutturale, priva di rotazione.

Emicurva

Si tratta di una controcurva in cui una delle vertebre limite è orizzontale, mentre l'altra è condivisa con la zona di curvatura sovrastante o sottostante.

Angolo ileo-lombare

È l'angolo formato dalla linea che unisce le due creste iliache e dalla linea che segue il piatto inferiore della vertebra limite inferiore di una scoliosi lombare (Fig. 2.4).

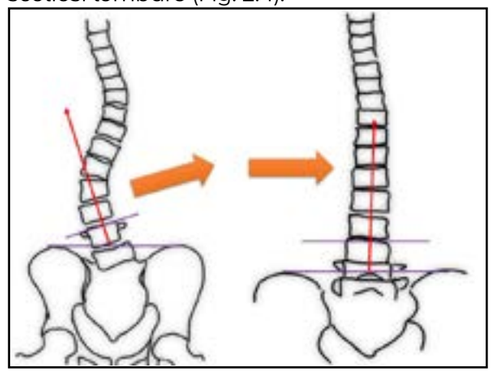

Fig. 2.4 Apertura dell'angolo ileo-lombare

Incidenza (radiologica)

È l'angolo compreso tra la perpendicolare al piatto sacrale nel suo centro e la linea che unisce il centro del piatto sacrale al centro dell'asse bi-coxo-femorale. Corrisponde alla somma della pendenza sacrale e della versione pelvica.
L'incidenza determina l'entità della lordosi per ogni basculamento pelvico attraverso il valore della pendenza sacrale (Fig. 2.58).

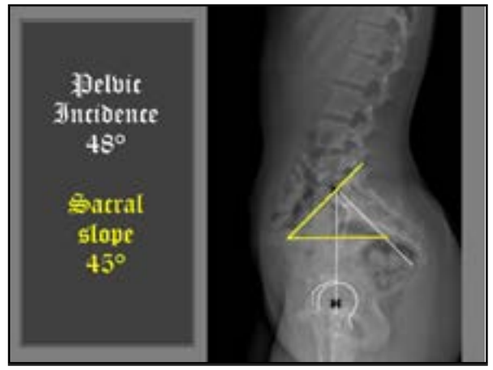

Fig. 2.5 Incidenza lombo-pelvica

Incidenza (statistica)

Si tratta della frequenza o della probabilità che un evento si verifichi in una popolazione per unità di tempo, per esempio all'anno (vedere frequenza e prevalenza).

Giunzione (zona)

Si tratta della zona o dello spazio intervertebrale corrispondente al cambiamento della direzione della rotazione assiale assoluta.

Cifosi

Si tratta di una curvatura sagittale con concavità anteriore. L'apice è rappresentato dalla vertebra in cui il valore assoluto della deviazione è minimo.

Limiti di una curvatura

Sono definiti dal piatto superiore della vertebra superiore e dal piatto inferiore della vertebra inferiore, le cui proiezioni sul piano frontale sono le più inclinate rispetto all'orizzontale. In questo modo si misura l'angolo di Cobb.

Lordosi

Si tratta di una curvatura sagittale con concavità posteriore. Le vertebre in cui la freccia è massima rappresentano l'apice.

Lordoscoliosi

È l'associazione di una scoliosi e di un'estensione sul piano sagittale. È il caso più frequente a livello toracico nelle scoliosi idiopatiche.

Vertebra limite

Sono le vertebre superiore e inferiore di una curvatura, maggiormente inclinate verso la concavità della curva.

Curvatura principale

È la zona più importante della curvatura scoliotica strutturale.

Scoliosi maggiore

Si tratta di una scoliosi la cui angolazione sul piano frontale supera i 100° (vedere curva maggiore).
Curva secondaria
Si tratta della zona di curvatura strutturale, meno importante della curva maggiore e sempre più riducibile (vedere scoliosi minore).
.

Scoliosi minore

Si tratta di una scoliosi la cui angolazione è inferiore a 25°.

Vertebra neutra

Si tratta della prima vertebra delle estremità superiore e inferiore di una zona di curvatura scoliotica la cui rotazione assiale assoluta è neutra.

Partenza obliqua

In posizione eretta, il piatto sacrale non è sempre orizzontale. Al di fuori dell'ASASIL, può essere presente un'anomalia congenita del sacro, visibile su una radiografia lombopelvica in lordosi corretta. Corrisponde all'angolo formato dalla linea bisacroiliaca antero-inferiore e da una parallela al piatto sacrale.

Bacino incluso

Si tratta della strutturazione di una zona di curvatura scoliotica lombosacrale controlaterale al di sotto di una zona di curvatura scoliotica lombare. Corrisponde clinicamente a una rotazione dell'ala convessa verso la concavità (fig. 2.6).



Fig. 2.6 La rotazione del bacino avviene dal lato dell'ala iliaca più larga

Asse occipitale

(Vedere il filo a piombo frontale)
È la linea retta che congiunge il centro del piatto superiore di T1 e il centro del piatto superiore di S1; è generalmente verticale. Lo squilibrio può essere misurato tramite l'angolo formato da questa linea e dalla verticale parallela al bordo della radiografia.

Antiversione pelvica

Corrisponde a un'inclinazione anteriore del bacino. In una radiografia laterale eseguita nella posizione da noi definita, con le mani appoggiate davanti su un supporto, il centro del nucleo del disco L5-S1 si proietta normalmente 2,5 cm dietro l'asse delle teste femorali. In caso di antiversione pelvica, il disco si proietta sull'asse o anteriormente a esso.

Retroversione pelvica

Corrisponde a una verticalizzazione del bacino. Quando la sporgenza supera 2,5 cm, il bacino è considerato retroverso (Fig. 2.7).

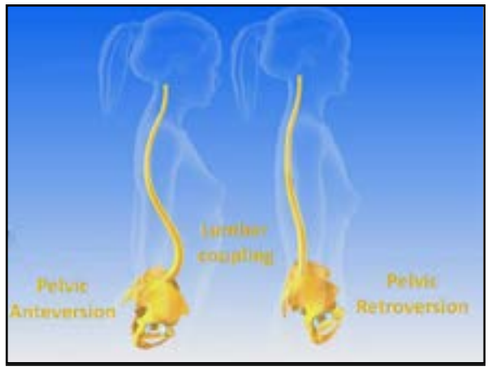

Fig. 2.7 Antiversione e retroversione del bacino con accoppiamento lombare

Versione pelvica

È l'angolo tra la verticale e la linea che congiunge il centro del piatto sacrale e il centro dell'asse bi-coxo-femorale.

Curva primitiva

È la prima delle curve a comparire non appena è possibile identificarla.

Proclività

È l'inclinazione in avanti e verso il basso, rispetto all'orizzontale, di una o più vertebre osservate sul piano sagittale (in opposizione alla declività).

Gibbo

È la sporgenza delle coste sul lato convesso di una curva vertebrale. Si evidenzia quando il tronco è flesso in avanti. È il segno clinico della rotazione intervertebrale. Spesso, sul lato concavo della curva, è presente un contro-gibbo toracico laterale o anteriore (Fig. 2.8).

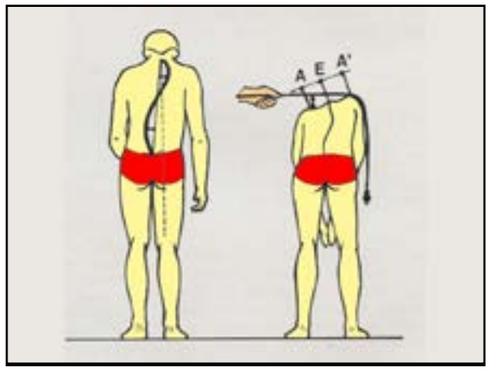

Fig. 2.8 Gibbo

Risser

(o segno dell'ossificazione della cresta iliaca)
Si tratta di un test radiologico della maturità ossea che valuta l'ossificazione della cresta iliaca su una radiografia in proiezione frontale. Da Risser 1 a Risser 5, corrisponde alla fase discendente della pubertà (Fig. 2.9).

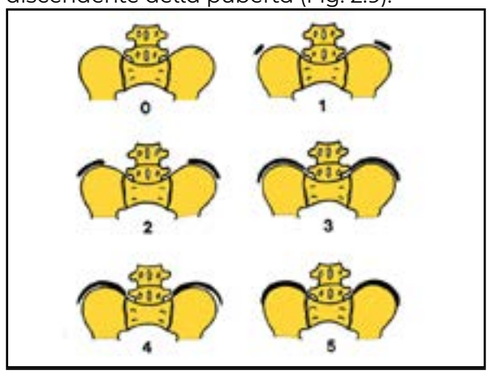

Fig. 2.9 Test di Risser

Rotazione

Si tratta di un movimento su un solo piano. Nelle scoliosi idiopatiche toraciche e toracolombari, è presente una rotazione a livello della vertebra neutra. Perdriolle la definisce rotazione specifica. Secondo il metodo di Cobb, la vertebra viene suddivisa in sei parti uguali. La deviazione del processo spinoso consente di valutare la rotazione (Fig. 2.10).

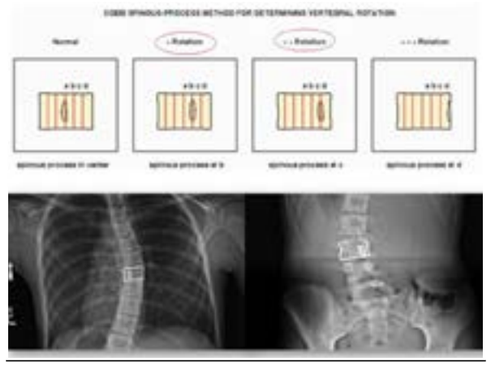

Fig. 2.10 Rotazione delle apofisi spinose

Inclinazione sagittale

È l'angolo formato tra la linea verticale passante per il centro dell'asse bi-coxo-femorale e la linea che unisce questo punto al centro del corpo vertebrale di T9 (corrispondente al centro di massa corporea sostenuto dalle teste femorali e determinato con il baricentrometro).

Scoliosi

Si tratta della deviazione permanente della colonna vertebrale, risultante dallo spostamento progressivo delle vertebre le une rispetto alle altre nelle tre dimensioni dello spazio. Questo spostamento avviene secondo 3 assi di rotazione:

- l'**inclinazione laterale**, corrispondente allo spostamento nel piano frontale,

- la **flessione e l'estensione**, corrispondenti allo spostamento nel piano sagittale,

- la **rotazione**, corrispondente allo spostamento della vertebra attorno all'asse perpendicolare al piano bisettore di due piatti vertebrali.

La rotazione assiale assoluta si misura nel sistema di riferimento anatomico il cui piano sagittale mediano passa per il centro del piatto sacrale.

La rotazione intervertebrale o relativa esprime la differenza tra le rotazioni assiali assolute di due o più vertebre.

Scoliosi con curva principale

Queste scoliosi sono:
- ***curvatura cervicale*** ; apice da C1 a C6,
- ***curvatura cervicotoracica ;*** apice a livello di C7 o T1, vertebre limite da C1 a T1,
- ***curvatura toracica*** ; apice tra T2 e T11, vertebre limite da T1 a T12,
- ***curvatura toracolombare ;*** apice a livello di T12 e L1, vertebre da T4 a L3,
- ***curvatura lombare*** ; apice tra L2 e L4, vertebre limite tra T11 e L4,
- ***curvatura lombosacrale*** ; apice tra L4 e L5, vedere bacino obliquo.

Scoliosi a doppia curva
Queste scoliosi sono:
- ***toracica + lombare ;*** generalmente toracica destra e lombare sinistra,
- ***doppia toracica ;*** generalmente toracica superiore sinistra e toracica inferiore destra,
- ***toracica + toracolombare ; g***eneralmente toracica superiore destra e toracolombare sinistra.

Scoliosi infantile
Si tratta di una scoliosi diagnosticata tra la nascita e i tre anni; questo termine esclude le scoliosi dovute a una malformazione congenita.

Scoliosi giovanile
È una scoliosi diagnosticata tra i 4 anni e l'inizio della crescita puberale.
Si distinguono:
- giovanile 1, tra i 4 e i 7 anni,
- giovanile 2, tra gli 8 e i 10 anni,
- giovanile 3, tra gli 11 anni e la pubertà.

Scoliosi dell'adolescente
Viene diagnosticata durante la crescita puberale e prima della maturità ossea. È la forma di scoliosi più frequente.

Scoliosi dell'adulto
Qualsiasi scoliosi che insorge in età adulta, dopo la maturità ossea.

Atteggiamento scoliotico

Si tratta di una deviazione laterale completamente riducibile in posizione supina, senza gibbo all'esame clinico e senza rotazione all'esame radiologico (Fig. 2.11).

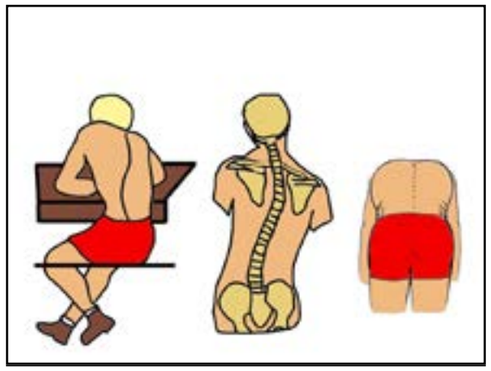

Fig. 2.11 Assenza di gibbo al test di Adams

Curva secondaria

È la zona di curvatura che compare ai due lati della curvatura primaria.

Curvatura strutturale

È una zona di curvatura che non è completamente riducibile in decubito.
Apice di una curvatura o vertebra apicale
È la vertebra più eccentrica, con la maggiore rotazione assiale assoluta.
Vertebra limite
L'ultima vertebra di un processo di torsione prima della vertebra neutra (Fig. 2.12).

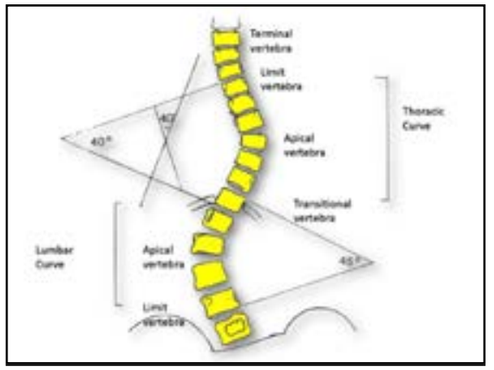

Fig. 2.12 Denominazione delle vertebre scoliotiche

Basculamento sagittale del bacino (sporgenza)

È la distanza in millimetri tra il centro del piatto sacrale e il centro dell'asse bi-coxo-femorale.
Di solito 2,5 cm.
L'equivalente angolare è l'antiversione o la retroversione.

Scoliosi toracogena

Si tratta di una scoliosi strutturale legata a una malformazione della gabbia toracica o conseguente a una toracotomia.

Torsione

Si tratta di una torsione della colonna vertebrale sottoposta a un momento torcente. La curvatura scoliotica che ne deriva non può svilupparsi su un unico piano. Lo spostamento delle vertebre avviene sul piano trasversale, mentre la modifica dell'orientamento di ciascuna vertebra avviene nei 3 piani: sagittale, frontale e assiale (vedere torsione e angolo di torsione).
Poi**ché la definizione di scoliosi è quella di un'elicoide cerchiata con cerchio generatore orizzontale, l'uso di un busto ortopedico di detorsione è logico.**

Angolo di torsione di Bunnell (ATR)

Misura la variazione dell'orientamento di una vertebra sul piano assiale. La misurazione dell'angolo di torsione non intende misurare la torsione nella sua totalità (vedere torsione e rotazione).

Vertebra di transizione

È la vertebra cerniera di una scoliosi con due curve maggiori; è la vertebra limite inferiore della curva superiore e la vertebra limite superiore della curva inferiore.

Piatto vertebrale

È il limite superiore del corpo vertebrale.
Angolo di rotazione vertebrale
È l'angolo indicato dallo scoliometro appoggiato sulla schiena di un bambino piegato in avanti, come per misurare il gibbo. È la tecnica abitualmente utilizzata nello screening sistematico della scoliosi.

Cuneizzazione vertebrale

È un angolo formato dai piatti vertebrali di una vertebra in proiezione frontale o sagittale, quando viene meno il parallelismo dei piatti. Esprime un cedimento asimmetrico della parete posteriore, elemento fondamentale della scoliosi strutturale.

Vertebra apicale

Vedere apice di una curva
Zona della curva scoliotica
È l'insieme delle vertebre incurvate lateralmente verso destra o verso sinistra che costituiscono un segmento vertebrale compreso tra due vertebre limite.
Una zona strutturale della curva scoliotica non è riducibile.
Questa zona della curva è delimitata dal piatto superiore della vertebra superiore e dal piatto inferiore della vertebra inferiore, maggiormente inclinati rispetto all'orizzontale.

La cuneiformizzazione apicale, talvolta associata a collasso, rende difficile l'apertura della concavità.

Centro Europeo della Colonna Vertebrale
Via Nastrucci, 16A
29122 Piacenza PC, Italie

